

Inmunotipificación de linfomas. Herramienta diagnóstica de valor pronóstico

Suárez-Bonnet, A.; Espinosa de los Monteros, A.; Herráez, P.

Servicio de Diagnóstico Anatomopatológico Veterinario. Universidad de Las Palmas de Gran Canaria

Los linfomas son un diverso grupo de neoplasias que se originan de células linforeticulares. Con frecuencia se desarrollan en tejidos linfoides tales como los ganglios/nódulos linfáticos, bazo y médula ósea, no obstante también pueden originarse en casi todos los tejidos del organismo. El linfoma es una de las neoplasias más comunes en el perro. La incidencia anual estimada es de 13 a 24 casos por cada 100.000 pacientes en riesgo (Backgren, 1965; Dorn *et al.*, 1968), mientras que, la incidencia anual para pacientes con más de 10 años de edad se cifra en 84 por cada 100.000 (Dorn *et al.*, 1970).

La clasificación de los linfomas se realiza en base a la localización anatómica, tipos histológicos y a la caracterización inmunofenotípica.

El protocolo diagnóstico debe de realizarse en base a un meticuloso e imprescindible examen clínico que debe incluir un estudio hematológico y bioquímico, así como a una evaluación citológica (Tabla 1) e histológica de los nódulos linfáticos o de tejidos extranodales. De esta manera, el examen morfológico de las células que componen el proceso neoforativo es esencial en el diagnóstico del linfoma. Debe de tenerse la precaución de evitar el estudio de ganglios linfáticos de áreas de fácil inflamación como la región mandibular, siendo de elección los ganglios preescapulares y los poplíteos. También, debe de tenerse en cuenta que las células linfoides son frágiles y que durante la extensión de las preparaciones citológicas debe de realizarse la menor presión posible para evitar fragmentar las células de la muestra.

Para un diagnóstico histológico preciso, se recomienda la extirpación

Tabla 1. Criterios de evaluación para el estudio de preparaciones citológicas en casos de linfoma.

Tamaño celular (en comparación con el tamaño eritrocitario)
Pequeño: 1-1,5 eritrocito
Mediano: 2-2,5 eritrocito
Grande: > 3 eritrocito
Morfología nuclear y posición respecto al citoplasma
Redondo
Irregularmente redondo
Convoluta
Hendido
Central vs excéntrico
Número, tamaño, visibilidad y localización nucleolar
Únicos vs múltiples
Grandes vs pequeños
Indiferenciados
Prominentes
Central vs marginal
Citoplasma
Escaso
Moderado
Abundante
Pálido (ligeramente basófilo o claro)
Moderadamente basófilo
Marcada basofilia (Azul oscuro)
Índice mitótico en 5 campos a 40x
Bajo: 0-1 figura mitótica
Moderado: 2-3 figuras mitóticas
Elevado: >3 figuras mitóticas
Grado tumoral basado en el tamaño celular e índice mitótico
Bajo grado: Índice mitótico bajo y tamaño celular pequeño
Elevado grado: Índice mitótico moderado o elevado y tamaño celular medio o grande

completa, incluyendo la cápsula, de un ganglio linfático, su fijación en formol tamponado al 10% y su envío a un laboratorio de Anatomía Patológica. La disponibilidad de este tejido no sólo resulta esencial para el diagnóstico del proceso, sino que además, nos permite sobre las mismas secciones de tejido realizar técnicas inmunohistoquímicas para carac-

terizar inmunofenotípicamente la neoplasia.

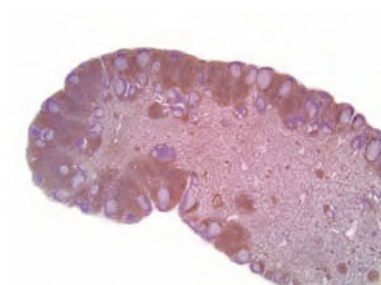Así, la determinación del inmunofenotipo del linfoma canino, en linfoma de células B y células T, ha demostrado ser una test diagnóstico de utilidad a la hora de emitir un pronóstico (Teske *et al.*, 1994, Raskin 2010) en este grupo de neoplasias. Los anticuerpos empleados en cada

caso son, anti-antígenos CD20, CD21, CD79 α , para determinar el origen de los tipos B, mientras que los anticuerpos anti-antígenos CD3, CD4 y CD8, se emplean para identificar las neoplasias de células T.

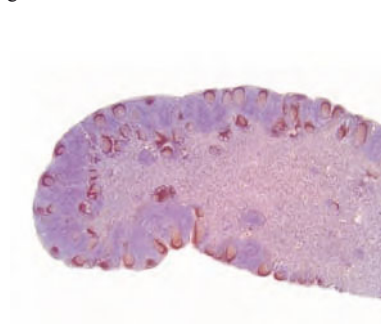
De esta manera, se ha descrito que los pacientes caninos con linfomas de tipo T, presentan significativamente un mayor riesgo de recidivas (52 vs 160 días) y un menor tiempo de supervivencia total (153 vs 330 días) en comparación con los linfomas de células B, tras la instauración del tratamiento farmacológico.

En el Servicio de Diagnóstico Anatomopatológico Veterinario de la Universidad de Las Palmas de Gran Canaria, tenemos a disposición de los hospitales y clínicas veterinarias el test inmunohistoquímico para la detección de células B (Figura 1) y células T (Figura 2), en los casos en los que se ha emitido un diagnóstico de linfoma. Cuando el oncólogo solicita la inmunotipificación del linfoma, ésta se realiza sobre el mismo tejido que fue remitido al laboratorio para su diagnóstico histológico.

Como conclusión, hay que enfatizar la importancia de un diagnóstico



▲ Figura 1. Ganglio linfático. Especie canina. Tinción inmunohistoquímica empleando el anticuerpo anti-CD3, que identifica células T en la zona parafolicular de un ganglio linfático normal.



▲ Figura 2. Ganglio linfático. Especie canina. Tinción inmunohistoquímica empleando el anticuerpo anti-CD79 α , que identifica células T en los folículos linfoides de un ganglio linfático normal.

preciso, destacando para ello la anatomía patológica, así como la utiliza-

ción de nuevas herramientas con valor pronóstico como la inmunotipificación, que puedan ayudar en la toma de decisiones en relación al paciente con linfoma.

Bibliografía

- 1.- Backgren AW. Lymphatic leukemia in dogs: an epizootiological, clinical and haematological study. *Acta Vet Scand.* 1965. 6, 3-12.
- 2.- Dorn CR, Taylor DO, Schneider R, Hibbard HH, Klauber MR. Survey of animal neoplasms in Alameda and Contra Costa Counties, California. II. Cancer morbidity in dogs and cats from Alameda County. *J Natl Cancer Inst.* 1968. 40:307-318.
- 3.- Dorn CR, Taylor DO, Schneider R. The epidemiology of canine leukemia and lymphoma. *Bibl Haematol.* 1970. 403-415.
- 4.- Raskin RE, 2010. Sistema linfático. En, *Citología canina y felina.* Multimédica.