

Tratamiento quirúrgico de las lesiones del Tendón de Aquiles. Revisión en nuestro servicio.

Ojeda Castellano, J.; Chirino Cabrera, A.; Navarro Navarro, R.; Rodríguez Alvarez, J.P.; Muratore Moreno, G.; Martín García, F.
Servicio de Cirugía Ortopédica y Traumatología. Hospital Universitario Insular de Las Palmas de Gran Canaria.

Introducción

El tendón de Aquiles es la terminación del tríceps sural y constituye el tendón más voluminoso y potente del cuerpo humano, con unos 13 a 15 cm de longitud por 12 a 15 mm de ancho y 5 a 6 mm de grosor^{1,2}. Carece de sinovial y en su lugar tiene un paratendón que permite una excursión tendinosa de aproximadamente 1.5 cm³. Sus fibras describen una espiral de 90° durante su recorrido, de forma que las fibras que se originan en la cara interna ocupan la parte posterior del tendón cuando llegan a la zona distal de inserción. Esta característica facilita la elongación y el rebote elástico del tendón, permitiéndole actuar como un resorte que libera la energía almacenada durante las distintas fases de la marcha²⁶. Fue el anatómico holandés Verheyden el primero en acuñar el término talón de Aquiles cuando disecó su propia pierna amputada⁴.

La fuerza necesaria para romperlo es de unos 4000 newtons², si bien con frecuencia es sometido a unos 3000 newtons, por ejemplo a la salida de un sprint. Además las propiedades físicas del tendón cambian con la edad, siendo menos elástico y resistente en el adulto debido a la disminución en el contenido de proteoglicanos y agua y en la calidad de las fibras⁵. Aunque el tendón normal está compuesto casi completamente por fibras de colágeno tipo I, analizando los tendones rotos se observa una proporción considerable de fibras tipo 3,

menos resistentes, suponiendo que su abundancia puede predisponer a la rotura⁶. La gran mayoría de las roturas acontecen entre los 2 y los 6 cm. de la inserción calcánea, coincidiendo con una zona hipovascular por la escasa presencia de anastomosis que nutren esa región^{9,10}. Concretamente Krueger-Franke et al hallaron que la rotura se localizaba a un promedio de 4.78 cm desde la inserción calcánea en 308 pacientes intervenidos por su grupo²³.

La primera descripción escrita de una lesión del tendón de Aquiles nos llega de Hipócrates, quien afirmaba que "este tendón si se lesiona o se corta, causa las fiebres más graves, induce el estado de shock, degenera la mente y a la larga causa la muerte"^{25,27}. Ambroise Paré proponía en 1575 el tratamiento mediante vendajes empapados en vinos y especias pero advertía que no siempre se lograban buenos resultados. Fue Gustave Polaillon en 1888 quien recogió por escrito la primera reseña de un tratamiento quirúrgico de esta lesión. Desde entonces hasta nuestros días, se han propuesto infinidad de métodos para su tratamiento, pero aún hoy existe controversia en cuanto al método de tratamiento ideal e incluso sobre el seguimiento una vez instaurado el tratamiento inicial.

La rotura del tendón de Aquiles constituía una patología relativamente rara hasta hace unas décadas. En los últimos años la incidencia ha ido en aumento debido a la generalización de la práctica de-

portiva hasta edades cada vez más avanzadas. En determinadas series, más del 75% de las roturas se producen durante la práctica deportiva⁷, suponiendo un 8% del total de las lesiones deportivas⁸. Los mecanismos lesionales más frecuentes son el estiramiento excesivo sobre el tendón tenso, la dorsiflexión excesiva con el tobillo relajado y el traumatismo directo sobre un tendón tenso, aunque se ha de tener en cuenta que en una revisión sobre este aspecto Arner y Lindholm no pudieron identificar un mecanismo lesional claro en el 20% de los pacientes¹¹. Numerosas publicaciones han identificado como factores predisponentes las alteraciones vasculares^{9,10}, la degeneración intratendinosa secundaria al uso de corticoesteroides de forma sistémica¹² o en infiltración¹³ y asociada a la ingesta de fluorquinolonas¹⁴, las alteraciones en alineación mecánica del miembro y los errores en el entrenamiento y la elección del calzado¹⁵. En varios estudios se refleja una relación entre el grupo sanguíneo O y la mayor incidencia de rotura²⁷. Otros autores han relacionado las roturas del tendón de Aquiles con la presencia de hernias discales o lumbociáticas²⁸ y con una mayor prevalencia en la raza negra²⁹.

El caso habitual es el de un varón en torno a los 40 años que realiza una práctica deportiva intensa de manera esporádica y sin preparación adecuada antes del ejercicio¹⁶. En varias series se refleja el mayor porcentaje de lesiones en el lado

izquierdo¹⁷, probablemente en relación con la dominancia derecha presente en la población general, que condiciona el impulso de despegue con la pierna izquierda en los deportes que requieran saltos. El paciente suele referir una sensación de golpe en la cara posterior del talón ("signo de la pedrada") con dolor agudo e impotencia funcional inmediata. En ocasiones refieren chasquido audible. Cuando desaparece esta fase inicial el paciente es capaz de caminar con cierta dificultad, pero persiste la imposibilidad para iniciar la carrera. Con el paso del tiempo y la lesión sin tratar es posible que únicamente persista una pequeña cojera al subir y bajar escaleras o bien que la limitación funcional sea mayor.

El diagnóstico es esencialmente clínico, quedando reservadas las pruebas de imagen para casos dudosos o para matizar detalles de la exploración. Sin embargo, debemos tener en cuenta que se producen hasta un 20% de errores diagnósticos en la valoración inicial de un paciente con esta lesión. La maniobra de exploración más utilizada en la práctica clínica diaria es la de compresión de la pantorrilla de Thomson³⁰, que consiste en presionar la masa gemelar con el paciente en decúbito prono con los pies colgando por fuera de la camilla, considerando que el tendón se encuentra lesionado cuando el pie no realiza una flexión plantar pasiva. Otras maniobras utilizadas son la de Matles, la prueba de la aguja de O'Brien la prueba del esfingomanómetro. En un estudio de Maffulli³¹ no aparecen diferencias predictivas entre estas pruebas.

El tratamiento de las roturas agudas del tendón de Aquiles continúa siendo motivo de controversia entre los cirujanos ortopédicos, así algunos defienden el tratamiento quirúrgico abierto, otros la cirugía percutánea y otros insisten en que la cirugía es innecesaria y está asociada a una mayor tasa de complicaciones que son evitables con el tratamiento ortopédico. Se han descrito numerosas técnicas quirúrgicas, que van desde la sutura

directa termino-terminal hasta técnicas de alargamiento en grandes defectos tisulares, pasando por plásticas de refuerzo autólogo que se utilizan en extremos tendinosos desflecados y con aspecto de lesión degenerativa. Las plásticas más utilizadas en nuestro servicio son la de Silfverskiöld que utiliza un colgajo de fascia de gemelo rotado para reforzar la sutura, la de Lindholm que utiliza dos colgajos laterales rotados de la fascia gemelar y la de Teufer que utiliza el tendón del peroneo lateral corto³².

Las complicaciones más frecuentes en el tratamiento quirúrgico son las siguientes:

- *Complicaciones mayores*

Rerrotura, Infección profunda, Necrosis profunda, lesiones del nervio sural, TVP y TEP.

- *Complicaciones menores*

Infección superficial, retraso de cicatrización, necrosis de los bordes, granuloma, adherencias cutáneas, alteraciones sensitivas transitorias, dolor permanente.

Hemos querido revisar todos los casos intervenidos en nuestro servicio en un periodo de 11 años con el fin de valorar nuestros resultados y así poder compararlos con los de otros autores, confiando en que mediante este ejercicio consi-

gamos detectar deficiencias y mejorar el tratamiento de esta lesión cada día más frecuente.

Material y método

Durante el periodo comprendido entre enero de 1992 y diciembre de 2003 se intervinieron quirúrgicamente 86 roturas del tendón de Aquiles en 84 pacientes en nuestro servicio. Hemos podido revisar mediante estudio retrospectivo 75 de esos casos, pues en los 11 restantes ha sido imposible localizar a los pacientes para valorar los resultados.

En nuestra serie la gran mayoría eran varones (79% - 59 pacientes), asentando la lesión sobre el lado derecho en 38 casos y el izquierdo en 37. La distribución por edades muestra un pico en la cuarta década de la vida que aglutina al 50% de los pacientes, siendo las edades extremas 21 y 72 años (gráfico 1). Seis pacientes presentaban antecedentes de hipertensión arterial, 3 afectos de EPOC, 2 casos de DMNID y dos pacientes afectos de epilepsia que presentaron ambas roturas durante una crisis tónico-clónica.

Al analizar los factores predisponentes para la rotura encontramos que 4 casos refirieron síntomas de

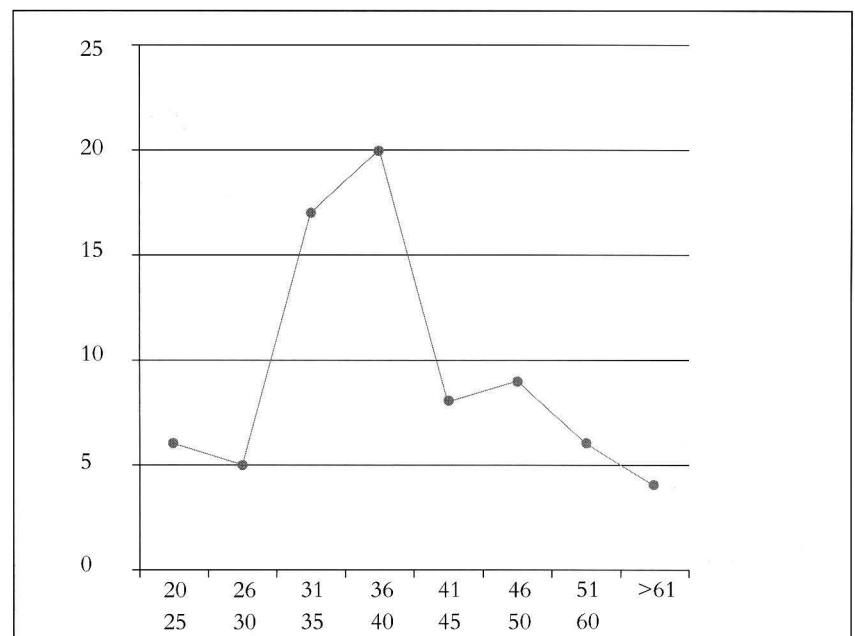


Gráfico 1
Distribución por edades

tendinitis previos a la rotura, 2 padecían esguinces de repetición, 2 habían recibido infiltración intra-tendinosa de corticoides en los 6 meses previos, 2 estaban en tratamiento con corticoides VO a altas dosis y un caso había tomado recientemente fluorquinolonas por una infección urinaria.

La etiología de la rotura aparece resumida en la tabla 1, en la que destacan los accidentes durante la práctica deportiva en más de la mitad de los casos, siendo el fútbol el deporte que desencadenó la lesión en la mayoría de ellos.

El diagnóstico se realizó de urgencias en 65 de los casos. Los restantes casos sufrieron retraso, 5 de ellos por ser remitidos a consulta desde su médico de cabecera para completar el estudio, y 5 por ser diagnosticados de contusión, esguince de tobillo y trombosis venosa profunda en su primera visita a urgencias. Una vez interrogado el paciente, los signos clínicos reseñados en la historia de urgencias que apoyan el diagnóstico fueron: Maniobra de Thomson (82%), signo del hachazo (77%), e imposibilidad para la flexión plantar contra resistencia (44%). La lesión se presentó en el 88% de los casos en el tercio medio-distal del tendón, coincidiendo con la región de máxima fragilidad. En 7 ocasiones (9%) consistió en un arrancamiento desde el calcáneo con un fragmento óseo, y en el 2% afectó a la unión mio-tendinosa. Únicamente 7 de los pacientes presentaron rotura abierta.

Para valorar los resultados se utilizó la escala de Boyden - Kitaoka (figura 2) citando a los pacientes en consultas externas para cumplir el cuestionario.

Dolor	Inexistente	Ocasional	Tras larga distancia	Constante sin ejercicio
Limitación actividades	ninguna	Actividad deportiva	Actividad cotidiana	
Restricción de calzado	ninguna	Calzado confortable	Dispositivo ortopédico	
Movilidad	normal	Limitada dorsal	Limitada plantar	Limitada las dos
Satisfacción personal	excelente	buena	regular	mala
Resultado global	excelente 20 (26,6%)	Bueno 42 (56%)	Regular 9 (12%)	Malo 4(5,3%)

Resultados

Al analizar la técnica quirúrgica utilizada para reparar la lesión, observamos que en el 72% de los casos se utilizó la reparación directa con sutura. En 6 de estos casos la sutura fue transósea y se asoció a métodos de osteosíntesis para reinsertar el fragmento óseo del calcáneo arrancado. En el 28% restante de los pacientes se optó por utilizar plastias de refuerzo a la sutura directa por presentar los extremos tendinosos aspecto degenerativo o encontrarse acortados. La distribución según técnica quirúrgica aparece reseñada en la tabla 2.

Los resultados obtenidos según la escala de Boyden-Kitaoka fueron los siguientes:

Excelentes:	20	(26.6%)
Buenos:	42	(56%)
Regulares:	9	(12%)
Malos:	4	(5.4%)

Aparecieron complicaciones mayores únicamente en 5 pacientes: 2 rerroturas que precisaron nueva cirugía, 1 paciente presentó infección profunda con dehiscencia de sutura, otro que presentó necrosis extensa que requirió cobertura por

cirugía plástica y desarrolló una algodistrofia posterior y finalmente un caso de TVP en una paciente que estaba en estudio por sospecha de trombofilia.

En cuanto a las complicaciones menores, aparecen 13 casos con limitación de la movilidad (8 por adherencia tendinosa y 5 por rigidez articular tras inmovilización), 11 problemas cutáneos (5 necrosis de bordes, 3 dehiscencias superficiales y 3 infecciones superficiales) y 2 casos de neuropatía del sural tras la manipulación quirúrgica.

Discusión

El objetivo primordial del tratamiento en las roturas del tendón de Aquiles es reestablecer la longitud y la tensión normales del tendón mediante medidas quirúrgicas o conservadoras. El hecho de que en la literatura exista una amplia lista de opciones terapéuticas refleja que no existe el método ideal para todos los casos.

Con el tratamiento ortopédico se han comunicado tasas de rerrotura de hasta el 30%^{3,5} pasados los dos meses de seguimiento, aunque la revisión más extensa y reciente llevada a cabo por Wallace et al en 2004 sobre 140 pacientes arroja la increíble cifra de 2.2%²⁴ combinando el uso de ortesis con la rehabilitación precoz. Además de la elevada tasa de rerroturas Howard y cols. han comunicado la disminución de la potencia muscular en torno a un 12% con respecto al lado sano³⁴, pero varios autores como Garden y Lea afirman que aquellos pacientes que no sufren

ETIOLOGÍA	
Accidente deportivo	41
Accidente fortuito	15
Accidente de tráfico	5
Traumatismo directo	4
Caída de altura	4
Accidente laboral	3
Desconocida	3

SUTURA	54	PLASTIAS	21
Bunnell o Kessler + puntos sueltos o fascicular	35	Silfverkiöld	7
Asociada a Krakow	8	Lindholm	6
Bunnell o Kessler + puntos sueltos + Tissucol	5	Teuffer	4
Sutura Transosea + Osteosíntesis	6	Sutura Transosea + plastia Delgado	1
		Otras...	3

rerrotura con el tratamiento ortopédico presentan resultados a largo plazo similares a los del tratamiento quirúrgico^{21,22}. A pesar de estas publicaciones que elogian los resultados con el tratamiento ortopédico, la tendencia actual lo reserva para pacientes mayores con escasas demandas funcionales y para aquellos casos en los que los antecedentes personales contraindiquen la cirugía. En estos pacientes el tratamiento conservador puede ser una alternativa válida.

La opción quirúrgica permite la restitución ad integrum de la anatomía del tendón y presenta unas tasas de rerroturas en torno al 3%^{18,19}, sin grandes variaciones en todas las revisiones publicadas desde la de Arner y Lindholm¹¹ en 1959, sin embargo la aparición de complicaciones menores es hasta 20 veces más frecuente²⁰ que en el tratamiento ortopédico. En nuestra serie hemos registrado una tasa de rerroturas del 2.7%, valor este que coincide con el resto de los autores.

Una de las complicaciones más temida por los cirujanos son los problemas cutáneos, originados al utilizar una incisión longitudinal que atraviesa por una región cutánea poco vascularizada, lo que conlleva mayor probabilidad de problemas en la cicatrización, necrosis de bordes e infección superficial o profunda de la herida. En este sentido Aldam³³ publica en 1989 una serie de 40 pacientes en los que utiliza una incisión transversa 1 cm. distal a la zona de rotura, comunicando problemas cutáneos en sólo uno de ellos (0.4%). En nuestro servicio hemos encontrado 2 complicaciones cutáneas

mayores (2.7%) y 11 menores (14.6%). Este valor coincide con el grupo de Kellam³⁵, que publicó en 1985 una tasa de complicaciones cutáneas mayores del 3% y menores del 13%.

Analizando la totalidad de las complicaciones mayores y menores (excluyendo las rerroturas), hemos obtenido unos porcentajes globales del 4% de complicaciones mayores y 34.6% de complicaciones menores. Este resultado parece completamente desfavorable con respecto al metanálisis publicado por Wong et al³⁶ en 2002 que habla de un 20.7% de complicaciones en general con el tratamiento quirúrgico. Sin embargo, la dificultad para interpretar estos datos es grande, pues se agrupan tratamientos y seguimientos muy dispares, numerosos trabajos no distinguen entre complicaciones mayores y menores, la rigidez articular muchas veces no es contabilizada como complicación a la hora de los resultados y no es posible averiguar si en un mismo paciente coinciden varias complicaciones mayores y menores. Curiosamente los mejores resultados en cuanto a complicaciones se obtienen utilizando un método de tratamiento muy poco extendido para esta lesión: la fijación externa, con un total de 7.3% de complicaciones según dicho metanálisis.

En cuanto a la valoración del resultado, coincidimos con la mayoría de los artículos en señalar una cifra de buenos resultados en torno al 80%. Una vez más surge la dificultad de comparar estudios que utilizan diferentes sistemas para valorar de resultados y gran diversidad de técnicas quirúrgicas y mo-

dalidades de seguimiento. Esta cifra de buenos resultados a pesar de una relativamente elevada tasa de complicaciones menores podría deberse a que la aparición de éstas parece no alterar el pronóstico final de la lesión según el artículo publicado por Beskin³⁷ en 1987.

En la gran mayoría de las series consultadas el número de pacientes es similar o inferior a la nuestra, destacando la de Kruegger-Franke et al publicada en 1995 que recoge los resultados a largo plazo del tratamiento quirúrgico en 365 pacientes²³. A pesar de que es una patología que puede presentarse en un amplio margen de edad, la tendencia a agrupar la mayoría de los casos en torno a los 40 años parece una constante que se mantiene en nuestro medio. Sin embargo no hemos podido constatar esa "predilección" de la lesión por afectar al lado izquierdo, al obtener prácticamente el mismo número de casos en ambos lados. Cabe destacar que el tipo de deporte que provoca la lesión depende de los hábitos culturales y sociales de la población. Así en un estudio realizado en Escandinavia por Falstrom y cols el 52% de las lesiones revisadas ocurrieron mientras el sujeto jugaba al badminton. En nuestro medio, de las 41 lesiones que ocurrieron durante la práctica deportiva el 46% se produjo jugando al fútbol.

Conclusiones

- La incidencia creciente en las roturas del tendón de Aquiles va asociada a un incremento en el desarrollo de técnicas para su tratamiento y seguimiento, lo que genera dificultad a la hora de decidir la pauta óptima para nuestros pacientes.
- El tratamiento ortopédico, combinado con las nuevas técnicas de ortesis y rehabilitación precoz arroja unos resultados satisfactorios en torno al 80% en las últimas publicaciones, pero mantiene la desventaja de una mayor prevalencia de rerroturas y elongaciones que alteran la función del miembro.

- Las complicaciones asociadas al tratamiento quirúrgico han disminuido con el paso de los años hasta cifras en torno al 6% en las mejores series. Paralelamente los resultados satisfactorios han alcanzado cotas cercanas a los del tratamiento ortopédico, consiguiendo cifras menores en cuanto a tasa de rerroturas y alteraciones funcionales posteriores. Por todo esto la gran mayoría de los cirujanos ortopédicos se decanta por esta opción en la mayoría de los casos hoy en día.
- Sea cual sea la opción que decidamos para nuestro paciente, parece claro que la rehabilitación funcional precoz es fundamental para el resultado final. Descartadas las inmovilizaciones prolongadas, la movilización precoz controlada mejora la calidad y la velocidad de la reparación tendinosa.
- Los resultados obtenidos en nuestro medio con la cirugía abierta son comparables a los publicados en la mayoría de las series recientes.
- A pesar de todo esto, la ausencia de estudios prospectivos aleatorizados implica que las recomendaciones actuales puedan estar basadas en evidencias parciales y resultados sesgados, por lo que hace necesario avanzar en este sentido.

BIBLIOGRAFÍA

1. Bonnell F. *Tempete anatomique autour du tendon d'Achille*. *Quotidien du Medicin* 1986;3665:7-10.
2. Komi N, et al. *PVBiomechanical loadin of Achilles tendon during normal locomotion*. *Clin Sports Med* 1992;20:433-437.
3. Bucholz RW, Heckman JD. *Roturas del tendón de Aquiles*. Rockwood&Green`s 2003, 5ª edición Marban, Tomo I; 2080-3.
4. Keith A. *Menders of the Maimed*. London: Oxford University Press. 1919; 9-10.
5. Saillant G, Thoreux P, Benazet J.O., Roy-Camille R. *Patologie du tendon d'Achille*. *Encycl Med Chir (Elsevier), Appareil locomoteur*, 14-090-A-10, 1989, 8p.
6. Maffulli N, Ewen SW, Waterson SW, et al. *Tenocytes from ruptured and tendinopathic tendons produce greater quantities of type III collagen than tenocytes from normal Achilles tendons*. *Am J Sports Med* 2000;28:499-505.
7. Jozsa L, et al. *The role of recreational sport activity in Achille's tendon rupture*. *Am J Sport Med* 1989;17:338-343.
8. Leppilahti J, et al. *Incidence of Achilles tendon rupture*. *Acta Orthop Scand* 1996;67:277-279.
9. Schmidt-Rohlfing B, Graf J, Schneider U, Niethard FU. *The blood supply of the Achilles tendon*. *Int Orthop* 1992;16:29-31
10. Sanz Hospital FJ. *Vascularización del TA y de las redes maleolares*. *Revista del pie y tobillo*. Tomo XVIII - nº 1 2004: 62-70.
11. Arner O, Lindholm A. *Subcutaneous rupture or the Achilles tendon*. A study of 92 cases. *Acta Chir Scand* 1959; Suppl:239.
12. Newham DM, Douglas JG, Legge JS, Friend JA. *Achilles tendon rupture: an underrated complication of corticoesteroid treatment*. *Thorax* 1991; 46:853-854.
13. Shrier I, Matheson GO, Kohl HWII. *Achilles tendinitis: are corticoesteroid injections useful or harmful?* *Clin J Sport Med* 6: 245-250.
14. Royer Rj, Pierfite C, Netter P. *Features of tendon disorders with fluoroquinolones*. *Therapie* 1994; 49: 75-76.
15. Clain MR, Baxter DE. *Achilles tendinitis*. *Foot and Ankle* 1992;13:482-487.
16. Leppilahti J, Orava S. *Total Achilles tendon rupture*. A review. *Sports Med* 1998; 25: 79-100.
17. Hattrup SJ, Johnson KA. *A review of ruptures of the Achilles tendon*. *Foot Ankle* 1985; 6:34-38.
18. Rebecato A, Santini S, Salmaso G, Norgarin L. *Repair of the Achilles tendon rupture: a funcional comparison of three surgical techniques*. *J Foot Ankle Surg* 2001; 40:188-194.
19. Rield S, Sandberger L, Nitschmann K, Meeder PJ. *Sutura of fresh Achilles tendon rupture*. Comparison of open with percutaneous suture tchnique. *Chirug* 2002; 73:607-614
20. Lo IK, Kirkley A, Nonweiler B, Kumbhare DA. *Operative versus nonoperative treatment of acute Achilles tendon ruptures: A quantitative review*. *Clin J Sports Med* 1997; 7: 207-211.
21. Carden DG, Noble J, Chalmers J, Lunn P, Ellis J. *Rupture of the calcaneal tendon*. The early and alte management. *J Bone Joint Surg (Br)* 1987; 69: 416-420.
22. Lea RB, Smith L. *Non-surgical treatment of tendo Achillis rupture*. *J Bone joint Surg (Am)* 1972; 54: 1398-1407.
23. Krueger-Franke M, Sieber CH, Scherzer S. *Surgical treatment of ruptures of the Achilles tendon: a review of fong-term results*. *Br J Sports Med*. 1995;29: 121-125.
24. Wallace RGH, Traynor IER, Kernohan WG, et al. *Combined conservative and orthotic management of acute ruptures of the Achilles tendon*. *J Bone Joint Surg* 2004;86-A: 1998-1202.
25. Carden DG, Noble J, Chalmers J, et al. *Rupture of the calcaneal tendon*. The early and late management. *J Bone Joint Surg Br* 1987; 69: 416-420
26. Alexander RM, Bennet-Clark HC. *Storage of elastic strain energy in muscle and other tissuer*. *Nature* 1977; 265: 114-117.
27. Kujala UM, Jarvinen M, Natri A, et al. *ABO blood groups and musculoskeletal injuries*. *Injury* 1992; 23: 131-133.
28. Maffulli N, Iriwin AS, Kenward MG, et al. *Achilles tendon rupture an sciatica: a possible correlation*. *British J Spots Med* 1998;32: 174-177.

29. Maffulli N. *Ruptures of the Achilles tendon*. J Bone Joint Surg (am) 1999; 81: 1019-1035.
30. Maffulli N. *Clinical tests in sports medicine: more on Achilles tendon*. British J Sports Med 1996;30:250.
31. Maffulli N. *Current concepts in the management of the subcutaneous tears of the Achilles tendon*. Bull Hosp Joint Dis 1998;57:152-158.
32. Barry B. Phillips. *Trastornos traumáticos. Ruptura del tendón de Aquiles*. Campbell 1994. 8ª edición Panamericana. Tomo III, 1796-1803.
33. Aldam CH. *Repair of calcaneal tendon ruptures. A safe technique*. J Bone Surg Br 1989; 71: 486-488.
34. Howard CB, Winston I, Bell W, et al. *Late repair of the tendon with carbon fibre*. J Bone Joint Surg 66B:206-208 1984.
35. Kellam Jf, Hunter GA, McElwain JP. *Review of operative treatment of Achilles tendon rupture*. Clin Orthop Rel Res 1985; 201: 80-83.
36. Wong J, Barrass V, Maffulli N. *Quantitative review of operative ad nonoperative management of Achilles tendon ruptures*. Am J Sports Med 2002;30:565-575.
37. Beskin JI, Sanders RA, Hunter SC, et al. *Surgical repair of Achilles tendon ruptures*. Am J Sports Med 1987; 15:1-8.