




UNIVERSIDAD DE LAS PALMAS DE GRAN CANARIA  
Escuela de Doctorado

PROGRAMA DE DOCTORADO INVESTIGACIÓN EN  
BIOMEDICINA

**TESIS DOCTORAL INTERNACIONAL**

NUEVOS ENFOQUES DIAGNÓSTICOS Y  
TERAPÉUTICOS EN ONCOLOGÍA VETERINARIA



**Juan Carlos Cartagena Albertus**

**Las Palmas de Gran Canaria, mayo de 2019**





UNIVERSIDAD DE LAS PALMAS DE GRAN CANARIA  
Escuela de Doctorado

Programa de Doctorado Investigación en Biomedicina

**JOSÉ ALBERTO MONTOYA ALONSO, Catedrático de Medicina Animal y COORDINADOR DEL PROGRAMA DE DOCTORADO DE INVESTIGACIÓN EN BIOMEDICINA DE LA UNIVERSIDAD DE LAS PALMAS DE GRAN CANARIA**

**INFORMA:**

Que la Comisión Académica del Programa de Doctorado, en su sesión virtual de fecha 17 de mayo de 2019 tomó el acuerdo de dar el consentimiento para su tramitación, a la tesis doctoral titulada **“Nuevos enfoques diagnósticos y terapéuticos en oncología veterinaria”** presentada por el doctorando **D. Juan Carlos Cartagena Albertus** y dirigida por el **Dr. José Alberto Montoya Alonso**

Que la citada tesis doctoral reúne todos los requisitos exigidos por la normativa de este programa de doctorado y de esta universidad, para ser tramitada como tesis doctoral con mención internacional.

Y para que así conste, y a efectos de lo previsto en el Artº 11 del Reglamento de Estudios de Doctorado (BOULPGC 7/10/2016) de la Universidad de Las Palmas de Gran Canaria, firmo el presente informe en Las Palmas de Gran Canaria, a veinte de mayo de dos mil diecinueve





UNIVERSIDAD DE LAS PALMAS DE GRAN CANARIA  
Escuela de Doctorado

Programa de Doctorado en Investigación en Biomedicina

## **TESIS DOCTORAL INTERNACIONAL**

**NUEVOS ENFOQUES DIAGNÓSTICOS Y  
TERAPÉUTICOS EN ONCOLOGÍA VETERINARIA**

Doctorando  
Juan Carlos Cartagena Albertus

Director  
José Alberto Montoya Alonso

Las Palmas de Gran Canaria, 7 de mayo de 2019





UNIVERSIDAD DE LAS PALMAS DE GRAN CANARIA  
Facultad de Veterinaria



**José Alberto Montoya Alonso**, Doctor en veterinaria y medicina y Catedrático de Medicina y Cirugía Animal del Departamento de Patología Animal, Producción Animal, Bromatología y Tecnología de los Alimentos de la Facultad de Veterinaria de la Universidad de Las Palmas de Gran Canaria y coordinador del programa de Doctorado “Investigación en Biomedicina (pdIBM)”,

### **INFORMA:**

Que D. **Juan Carlos Cartagena Albertus**, Licenciado en Veterinaria, ha realizado, bajo mi dirección y asesoramiento, el presente trabajo de tesis doctoral internacional titulado: “**Nuevos enfoques diagnósticos y terapéuticos en oncología veterinaria**” que considero reúne las condiciones reglamentarias y de calidad científica necesarias, para su presentación y defensa, para optar al título de Doctor Internacional por la Universidad de Las Palmas de Gran Canaria.

Lo que firmo, a los efectos oportunos, en Arucas (Las Palmas)  
a tres de mayo de dos mil diecinueve

J. Alberto Montoya Alonso  
Catedrático de Medicina y Cirugía Animal







**Prof. Dr. Stefano Romagnoli, DVM, MS, PhD, Dipl. ECAR**

*Professor, Clinical Veterinary Reproduction*

*Department of Animal Medicine, Production and Health, University of Padua*

*Head, Animal Reproduction Unit*

*Agripolis, Legnaro 35020 (Padova) Italy*

 39-049-827.2948 - fax 2954 -  stefano.romagnoli@unipd.it

Legnaro (Padova) Italy, May 6, 2019


I hereby declare that:

Dr. JUAN CARLOS CARTAGENA ALBERTUS, graduate in Veterinary Medicine, Master in Veterinary Practice and Therapeutic Investigation, has accomplished and completed, following my counseling and corrections, the thesis named "Nuevos Enfoques Diagnósticos y Terapéuticos en Oncología Veterinaria".

Based on my judgment, the above thesis presents all conditions and scientific quality for being publically defended in an academic setting, in order to obtain the title of Doctor of University of Las Palmas de Gran Canaria.

This document has been duly signed for the appropriate purposes

Sincerely



Stefano Romagnoli





## UNIVERSITATEA DE ȘTIINȚE AGRONOMICE ȘI MEDICINĂ VETERINARĂ – BUCUREȘTI



EMILIA CIOBOTARU-PÎRVU, Professor in Faculty of Veterinary Medicine, University of Agronomic Sciences and Veterinary Medicine, Bucharest, Department of Anatomical Pathology, Forensic Pathology and Diagnostic Necropsy, awarded with PhD in Veterinary Medicine,

I hereby declare that:

Dr. JUAN CARLOS CARTAGENA ALBERTUS, graduate in Veterinary Medicine, Master University in Veterinary Practice and Therapeutic Investigation, have accomplished, following my counseling and correction, the thesis named "Nuevos Enfoques Diagnósticos y Terapéuticos en Oncología Veterinaria", which, based on my judgment, presents all conditions and scientific quality for being publically defended, in order to obtain the title of Doctor of University of Las Palmas de Gran Canaria.

This have been duly signed for the appropriate purposes in 6th of May 2019, in Bucharest.

Professor Emilia CIOBOTARU-PÎRVU, DVM, PhD habil

WWW.USAMV.RO

B-DUL MĂRĂȘTI 59, 011464 – BUCUREȘTI ■ COD FISCAL 4602041 ■ TREZORERIA SECTOR 1 ■ RO08 TREZ 7015 003X XX00 0058  
RO08 TREZ 7015 0460 1X00 0420 ■ TEL. CENTRALĂ: +4 021 318 2564 ■ TEL. RECTORAT: +4 021 318 2266 ■ FAX: +4 021 318 2888  
E-MAIL: POST@INFO.USAMV.RO





## **ESTANCIAS EN EL EXTRANJERO**

- *ROYAL VETERINARY COLLEGE OF LONDON*
  - Desde el 9 de octubre del 2012 al 14 de junio de 2016



## Confirmation of enrolment

I can confirm that Mr Juan Carlos Cartagena Albertus DVM MSc CertAVP MRCVS was enrolled as a postgraduate student on the Certificate of Advanced Veterinary Practice (CertAVP) at the Royal Veterinary College from these dates:

B-SAP.1 Small Animal Medicine      9<sup>th</sup> October 2012 to 3<sup>rd</sup> July 2014

C-SAS.1 Small Animal Surgery (core)      7<sup>th</sup> July 2014 to 14<sup>th</sup> June 2016


He successfully passed both modules.

**Joanne Jarvis**  
CertAVP Manager  
The Royal Veterinary College  
Hawkshead Lane  
North Mymms  
Hertfordshire  
AL9 7TA

Tel: +44 (0)1707 666201







**“A veces sentimos que lo que hacemos es tan solo una gota en el mar, pero el mar sería menos sin una gota”.**

*Agnes Gonxha Bojaxhiu (Madre Teresa de Calcuta)*

***Las ilustraciones de este trabajo han sido realizadas por el pintor D. Fernando Núñez Fernández.***






## **DEDICATORIA:**

- **A mi mujer, a mi familia y amigos.**





**"No hay deber más necesario que el de dar las gracias"**  
*Marco Tulio Cicerón (106-43 a.C.)*

## **AGRADECIMIENTOS:**

Quiero expresar mi sincero agradecimiento a:

- Toda mi familia por su continuo cariño y apoyo.
- Todos mis amigos, de todo el mundo.
- La profesión veterinaria que forma parte de mi forma de ser y vivir.
- A todos los colaboradores de esta tesis por su dedicación y amistad y, en especial, al Dr. J Alberto Montoya-Alonso por llevarme de la mano en todo este proceso.
- A Don Fernando Núñez y Doña Isabel de los Riscos, por estar siempre ahí y embarcarse en todos mis proyectos.
- A los colegas, clínicas y hospitales veterinarios por lo que nos alientan, nos reconocen y confían en nosotros.
- A nuestros pacientes y sus propietarios, por las satisfacciones que nos proporcionan, por todo lo que nos aguantan y por ser comprensivos con nuestros errores.
- Todos los no incluidos en los grupos anteriores y que han formado parte, alguna vez, de mi vida.





## ÍNDICE

Introducción.....	25
Objetivos.....	39
Artículos.....	41
Conclusiones.....	79
Resumen/ <i>Summary</i> .....	81
<i>Curriculum Vitae</i> .....	85







## INTRODUCCIÓN

Somos espectadores del desarrollo de la oncología veterinaria y, gracias a la evolución de esta disciplina, las pacientes geriátricas viven más y constituyen un importante grupo dentro de las mascotas.

El cáncer es muy frecuente en las mascotas. El 25% de los perros y el 15% de los gatos sufrirá cáncer en algún momento de sus vidas. También se ha documentado que más de la mitad de los perros de más de 10 años morirán a consecuencia del cáncer.

Los propietarios no siempre reconocen los signos clínicos del cáncer con prontitud y esto hace que los casos clínicos que llegan a los centros veterinarios suelen ser bastante avanzados, no permitiendo abordarlos en un momento óptimo de tratamiento. Esto nos obliga a realizar un diagnóstico rápido y completo que nos permita ofrecer un tratamiento efectivo y un pronóstico lo más ajustado posible, a un propietario cada día con más recursos e información.

El cáncer es un grupo de enfermedades en continua evolución en cuanto a su presentación, diagnóstico y tratamiento. El cáncer puede llegar a ser un importante reto para el clínico debido a la gran variabilidad en su presentación, así como el gran número de enfermedades oncológicas conocidas.

Otro concepto que ha evolucionado es el de referir a un paciente a un especialista de oncología veterinaria. La veterinaria ha crecido en todos los países de nuestro entorno, pero, sobre todo, en el nuestro, en el que la figura del especialista ya está presente y en el que la mascota con cáncer se merece todo el conocimiento y la experiencia de un profesional dedicado a esta especialidad. El veterinario que refiere también busca la tecnología diagnóstica más avanzada para su paciente y los tratamientos más específicos para la patología en cuestión.

El linfoma es un cáncer de células de la serie blanca que circulan por el sistema linfático y por la sangre. El sistema linfático se extiende por todo el cuerpo, de la misma forma en que lo hacen las arterias y las venas. La principal función del sistema linfático es el filtrado de los restos de células muertas y bacterias y el producir anticuerpos contra sustancias extrañas al animal. El linfoma es una enfermedad de rápida progresión que, si no se trata a tiempo, producirá la muerte del animal en un plazo corto de tiempo. Se desconoce el motivo por el que las células linfáticas sanas pueden convertirse en tumorales, pese a las múltiples investigaciones realizadas, llegando a la conclusión de que se trata de causa multifactorial que involucraría factores inherentes al animal y otros externos medioambientales (*Vail et al. 1998, Louwerens et al. 2005*).

El linfoma puede aparecer en los ganglios o en cualquier órgano del cuerpo. La forma mediastinal del linfoma felino ha sido descrita en menos del 15-25% de los casos de linfoma. Esta forma de linfoma suele afectar al timo y a los ganglios mediastínicos y esternales, pudiéndose extender al resto de la cavidad torácica. Los signos clínicos suelen comprender disnea y taquipnea, secundarios a la formación de efusión pleural. El diagnóstico puede realizarse mediante la obtención de muestras de las estructuras afectadas y la identificación de células linfoblásticas efusión (*Ettinger 2003, Vail 2012, Shih et al. 2014*). Anteriormente a los años noventa, el virus de la leucemia felina era el factor de riesgo más importante para el padecimiento de linfoma y leucemia y un factor

de pronóstico negativo en el padecimiento de la enfermedad. A partir del establecimiento de los programas vacunales, la identificación de pacientes positivos al virus de la leucemia felina ha disminuido de forma drástica pero el linfoma ha seguido creciendo, demostrando la relevancia del linfoma dentro de la Oncología Veterinaria (*Ettinger 2003, Vail 2012, Shih et al. 2014*). La inmunohistoquímica utilizada en nuestro estudio para identificar linfoma de células T fue CD3 (*cluster of differentiation 3*) y para linfoma de células B CD79a (*cluster of differentiation 79a*) (*Milner et al. 1996*). El linfoma mediastínico felino suele ser de linfocitos tipo T de alto grado, por lo que la inmunohistoquímica suele ser CD3 positiva. El protocolo más comúnmente usado para el tratamiento de linfoma es el protocolo CHOP, también conocido como UW- Madison, UW-25, or L-ASP-VCAM. Este protocolo se suele componer de vincristina, ciclofosfamida, doxorubicina, L-asparginasa and prednisona (*Chun 2011, Simon et al. 2008, Thamm 2014*).

La monitorización de la respuesta del linfoma mediastínico felino al protocolo CHOP suele requerir radiología, ecografía, exploración de ganglios linfáticos y citología (*Starrak et al. 1997*).

Los tumores primarios de la vulva y de la vagina son poco frecuentes y, usualmente, benignos. Los tumores malignos de vulva y vagina comprenden los leiomiomas, los tumores venéreos transmisibles y los carcinomas de células escamosas.

Los leiomiomas son tumores malignos de músculo liso, de crecimiento lento y poco frecuentes y cuentan como una muy pequeña proporción dentro de los tumores del sistema urinario. Suelen ser invasivos y raramente metastáticos. Con mucha frecuencia son hallazgos incidentales de la necropsia y no suelen tener dependencia hormonal. En neoplasias vaginales y vulvares de cierto tamaño se pueden observar algunos signos clínicos como estreñimiento y tenesmo, inflamación o abultamiento de la

zona, sangrado vaginal, hematuria, lamido vulvar y, a veces, una masa vulvar visible. La incontinencia urinaria suele ser inusual. Los leiomiomas no suelen ser pedunculados. La cirugía es el tratamiento de elección para los leiomiomas vaginales y vulvares. En muchas ocasiones, estos tumores pueden ser inoperables llevando a la eutanasia del paciente. Los tumores uretrales son muy raros en los perros y se han descrito únicamente carcinoma de células transicionales y los fibrosarcomas, no leiomiomas uretrales (*Brodey et al. 1967, Cooper et al. 2002*).

La obstrucción de la uretra generará una obstrucción del flujo urinario con alteraciones sistémicas y locales de gran importancia.

Las estadísticas de presentación de algunos cánceres como el linfoma felino en su forma mediastínica han variado. En los años noventa esta forma de linfoma estaba íntimamente ligada al virus de la leucemia felina. Los programas de vacunación han hecho que esta forma de linfoma no se relacione de una forma directa con el padecimiento de la leucemia felina, lo cual ha modificado de una forma considerable su diagnóstico y tratamiento. Pese a esta reducción de la presentación del virus de la leucemia felina, el linfoma felino es un cáncer en alza en la oncología veterinaria (*Chun 2011, Simon et al. 2008, Thamm 2014*).

El mundo de la oncología veterinaria está en pleno desarrollo y los avances diagnósticos y terapéuticos son armas que nos ayudaran a poder afrontar muchos de los problemas que surjan de la conjunción entre las mascotas, los propietarios y los propios veterinarios.

### **Estudio clínico.**

Los estudios clínicos en oncología veterinaria tienen el objetivo de mejorar nuestros conocimientos científicos en materia de prevención, diagnóstico y tratamiento de nuestros pacientes. Básicamente, hay dos tipos de estudios en veterinaria, los

ensayos clínicos o también conocidos como intervencionales, y los estudios clínicos observacionales. En los primeros, suele haber un plan o protocolo de investigación que involucrará algún tipo de intervención sobre el paciente. Esta intervención podrán ser procedimientos o quizás el uso de ciertos fármacos. Cuando se estudia un nuevo procedimiento o medicamento, se intenta saber si es útil, peligroso o si ofrece algo diferente a lo que ya existe o sus alternativas. Mediante la investigación se intenta verificar la eficacia y la seguridad de la intervención en los pacientes del estudio y nos proporcionará información útil para futuros pacientes con las mismas patologías. En los estudios observacionales no se realizan intervenciones específicas dentro del propio estudio, aunque puede que estas se realicen dentro de los cuidados médicos proporcionados. Algunos de estos estudios solo buscan evaluar y obtener cierto conocimiento desde la observación. Estos estudios son los más empleados en epidemiología.

Por otro lado, los estudios pueden ser prospectivos, cuando intentan evaluar algún material de estudio que aún no existe en el momento en el que el estudio se inicia. Los estudios retrospectivos evalúan material que ya existe en el momento del inicio del estudio. Los estudios retrospectivos suelen costar menos dinero y ser más rápidos, pero tiene el gran inconveniente de que los datos disponibles no se registraron para ser usados en un estudio.

Actualmente, podemos usar técnicas tan novedosas como la inmunohistoquímica, el PARR y la citometría de flujo. Éstas ya son herramientas al alcance del veterinario

En la inmunohistoquímica se utilizan anticuerpos monoclonales y policlonales para la detección de antígenos específicos de secciones tisulares patológicas o de tejidos sanos, pero especialmente para el diagnóstico de antígenos específicos tumorales. Mediante el procesamiento de las biopsias tumorales, se pueden identificar

al microscopio, por la presencia de una tinción que, mediante un segundo anticuerpo, evidencia al anticuerpo primario.

El PARR o *PCR for antigen receptor rearrangement* se trata de una técnica desarrollada con el fin de evaluar las neoplasias de tipo linfoide. Con una pequeña cantidad de muestra de cualquier tipo (tinción, citología, biopsia, efusión, etc), el PARR puede evaluar la clonalidad de linfocitos de tipo B o de tipo T. Los resultados deben de ser complementados con otros hallazgos clínicos y/o patológicos debido a la presencia de resultados falsos positivos y negativos.

La Citometría de flujo evalúa de una forma altamente específica múltiples parámetros de las células contenidas en una suspensión. Esta técnica tiene múltiples aplicaciones en Medicina Veterinaria y, en especial, en Oncología. Cabe destacar la obtención del inmunofenotipo mediante la determinación de marcadores celulares y la determinación del ADN contenido en las células.

Muchas patologías hoy tienen diagnósticos diferentes a los de hace pocos años. Estas técnicas han ayudado al diagnóstico de muchas enfermedades oncológicas y no oncológicas, de una forma más precisa, permitiéndonos el clasificar estos tumores, aplicarles el tratamiento más recomendable y el poder presentar un pronóstico más fiable que el que dábamos sólo hace unos años. Esto ha facilitado el que algunas neoplasias hayan sido diagnosticadas en localizaciones en dónde antes no habían sido consideradas. Esto se ha debido a una evolución de las técnicas diagnósticas a nuestro alcance, pero, sobre todo, a una concienciación por parte de los profesionales veterinarios y en la constitución de la oncología como una especialidad real en el mundo de la veterinaria.

Técnicas tan frecuentes en la clínica diaria como la ecografía y radiografía se han visto suplementadas por la resonancia magnética, la Tomografía Computerizada

(TC) y otras, que han permitido un mejor diagnóstico, tratamiento y un pronóstico más certero de nuestros pacientes.

La ecografía utiliza ondas de sonido de alta frecuencia, conocidos como ultrasonidos. El w es un aparato que convierte la electricidad en ondas de sonido que se proyectarán hacia los órganos internos, chocando y atravesándolos, para volver al traductor. Mediante un ordenador, las señales eléctricas se convierten en imágenes que se mostrarán en un monitor como imágenes digitales.

La radiología representa una ciencia que usa la radiación ionizante en el diagnóstico de algunas enfermedades. Hay principalmente dos áreas de la radiología, la radiología diagnóstica y la radiología intervencionista.

La resonancia magnética es otra modalidad de diagnóstico por imagen que usa potentes imanes y ondas de radio para crear imágenes corporales llamados cortes. A diferencia de la radiología, en la resonancia magnética no se emplea radiación ionizante.

La TC combina series de rayos x desde diferentes ángulos del cuerpo que proporcionarán series de imágenes que serán procesadas por un ordenador en forma de Manejar a un paciente oncológico en ocasiones conlleva una variedad de alternativas diagnósticas y terapéuticas que requieren inversiones considerables, así como personal cualificado y preparado para un uso adecuado y seguro.

En los pacientes oncológicos se requiere la aplicación de un tratamiento que matará determinadas células dentro del cuerpo del animal y esto supondrá un equilibrio que busque la obtención de un fin adecuado. Muchos de los tratamientos del profesional de la oncología veterinaria tendrán efectos secundarios y el evitarlos es la base de la calidad de vida del animal y de su bienestar.

La quimioterapia y la radioterapia suelen ser bien toleradas, pero cerca de un 10 % de los pacientes podrán padecer efectos secundarios de importancia, como gastrointestinales o inmunosupresión, que necesitarán tratamiento médico. Muchos de

estos propietarios tendrán sus propias experiencias en cuanto al cáncer y muchas de ellas serán negativas, haciendo que el propietario tenga una predisposición a no seguir las terapias oncológicas para su mascota. Será de máxima importancia la comunicación del profesional con los propietarios y la presentación de las estrategias terapéuticas en veterinaria a diferencia de las usadas en los humanos. Las palabras cáncer, quimioterapia o efectos secundarios suelen producir una respuesta negativa en el propietario.

La terapéutica oncológica veterinaria ha crecido arrastrada por la oncología humana. Áreas como la radioterapia, quimioterapia, inmunoterapia, terapia fotodinámica, etc, han crecido y constituyen el futuro de la oncología veterinaria.

La quimioterapia es la segunda opción de tratamiento más frecuente para las mascotas con cáncer tras la cirugía. Los fármacos usados en la quimioterapia suelen atacar a las células en proceso de división y crecimiento. Estos medicamentos no diferencian entre las células normales de las cancerígenas, es decir, todas las células que se están dividiendo rápidamente pueden ser sensibles a la quimioterapia. Esta toxicidad es la base de los efectos secundarios que solemos encontrar en los pacientes sometidos a una quimioterapia. Por suerte, las células normales suelen ser capaces de recuperarse de estos efectos colaterales de la quimioterapia.

La quimioterapia puede usarse sola o en combinación con otros tratamientos como la cirugía o la radioterapia. Normalmente, la quimioterapia suele ser usada en pacientes con enfermedad metastática o multicéntrica, así como en aquellos cánceres que no son resecables. Otros usos de la quimioterapia pueden ser la reducción del tumor previa a otro tratamiento, como la cirugía o la radioterapia, o para enlentecer la diseminación del cáncer posterior a la aplicación de estas mismas terapias.

La radioterapia es la tercera opción terapéutica del cáncer en oncología veterinaria. La radioterapia utiliza la radiación electromagnética y de partículas para el



tratamiento loco-regional del cáncer. Rara vez se emplea para el tratamiento de neoplasias sistémicas. La radioterapia puede proporcionar muy buenos resultados en el tratamiento de neoplasias en fase inicial sin metástasis. La radioterapia puede ser administrada de una forma definitiva o de intento curativo, cuando se realiza antes de una cirugía o neoadyuvante o de una forma posterior a la cirugía para tratar cualquier resto de enfermedad microscópica o adyuvante. Tanto un uso radical como paliativo de la radioterapia podrá desencadenar efectos secundarios sobre el paciente.

La inmunoterapia es un tratamiento para el cáncer y otras enfermedades que utiliza componentes del sistema inmune del paciente. Principalmente, se usan las vacunas y los anticuerpos monoclonales. En otras ocasiones, de una forma menos específica, se intenta estimular al sistema inmune para que éste luche contra el cáncer. Se suelen considerar como terapias seguras y bien toleradas.

El desarrollo de la oncología veterinaria a su vez ofrece modelos comparativos a la oncología humana que cada vez son más estudiados por la Medicina. Muchas de las tecnologías usadas en Medicina humana posiblemente nunca estén a nuestro alcance, pero puede que ofrezcan beneficios mutuos en el futuro.

Hay ciertamente muy pocos medicamentos oncológicos específicos para veterinaria. La mayoría de ellos han sido meramente copiados pensando en una analogía comparativa. Cada día es más frecuente observar el uso de protocolos con múltiples medicamentos para perros y gatos.

Una vez se concluye un diagnóstico de cáncer en una mascota, los propietarios pasan por circunstancias difíciles y esto dificulta el establecimiento de un tratamiento quimioterápico. El miedo del propietario a que la quimioterapia pueda ser peor que el propio curso de la enfermedad suele ser el primer impedimento en la instauración de una quimioterapia. Disponemos de una amplia variedad de fármacos con los que tratar los procesos oncológicos. Las toxicidades más frecuentes que encontramos en oncología

son las que afectan a los tejidos en rápida división. Esto generalmente implica que estas células se suelen reparar con una cierta facilidad y raramente dejan daños permanentes. Estos efectos secundarios de la quimioterapia suelen afectar a los tejidos más sensibles, es decir, principalmente al tracto gastrointestinal, a la médula ósea y a al crecimiento del pelo. Los signos clínicos secundarios a los efectos secundarios de la quimioterapia sobre el tracto gastrointestinal suelen ser principalmente una reducción en el apetito, vómitos y diarrea. Estos signos clínicos no siempre empiezan el mismo día de la administración de la quimioterapia.

En muchos de los pacientes oncológicos que tratamos no seremos capaces de curarlos. Nuestro objetivo será mejorar su calidad de vida. El uso de la quimioterapia busca disminuir los daños secundarios causados por un tumor y enlentecer su desarrollo. Por ello, la decisión de cuando una quimioterapia es una alternativa conveniente o no puede ser una decisión compleja. Factores médicos, de la mascota, del propietario, puramente económicos, etc, serán cruciales en la decisión final. La prevención de los efectos secundarios de la quimioterapia empieza antes de la administración del fármaco con una selección efectiva de los fármacos, un ajuste adecuado de las dosis, características del animal, la influencia de las enfermedades preexistentes en el paciente, alteraciones en la función de los órganos, presencia de mutación el gen MDR1, los substratos de la glicoproteína P, etc.

La glicoproteína P es fundamental en el proceso de resistencia de los tumores frente a múltiples fármacos. Se trata de una bomba transportadora de fármacos que se encuentra en la membrana de las células y que está codificada por el gen MDR1 o *Multidrug Resistance Gen1*. Muchos fármacos tendrán una farmacodinámica ligada a la presencia o ausencia de esta glicoproteína P. Determinadas razas, como los *Collies*, presentan una susceptibilidad al padecimiento de toxicidad por ciertos fármacos cuya absorción, distribución, metabolismo o excreción esté asociada a la glicoproteína P. La

presencia del gen MDR1 se relaciona con la ausencia de glicoproteína P y, consecuentemente, una sensibilidad a ciertos fármacos administrados a dosis normales. Fármacos como la doxorubicina, la vinblastina, el paclitaxel, la loperamida, la acepromacina, el butorfanol, etc., son sustratos de la glicoproteína P y, por tanto, pueden generar toxicidades asociadas a la presencia del gen MDR1 (*Axiak et al. 2011, Endicot 2003, Thamm et al. 2007*).

Algunos fármacos, como el maropitant o la loperamida, pueden ser prescritos para intentar minimizar el riesgo y el grado de presentación de los efectos secundarios de la quimioterapia. La detección de la presencia del gen MDR1 puede ser importante para prevenir toxicidades (*Axiak et al. 2011, Endicot 2003, Thamm et al. 2007*).

El paclitaxel es un agente anticancerígeno que pertenece a los taxanos y que interfiere la división celular a nivel del funcionamiento de los microtúbulos. El paclitaxel es un agente efectivo en protocolos de quimioterapia de perros y gatos y como adyuvante de los tratamientos de radioterapia. Los efectos secundarios del paclitaxel son muy frecuentes e incluyen inmunosupresión (neutropenia) y trastornos gastrointestinales (*Poirier et al. 2003, Rivera et al. 2014*).

El maropitant inhibe el reflejo del vómito mediante el bloqueo de los receptores NK-1 del centro del vómito en la médula espinal. Debe de ser evitado en pacientes con obstrucción o perforación del tracto gastrointestinal. El maropitant es un fármaco que se une a las proteínas plasmáticas por lo que puede competir con otros fármacos, como la loperamida, en su farmacodinámica (*Poirier et al. 2003, Rivera et al. 2014*).

La loperamida es opioide que se une a un receptor de la pared intestinal alterando la motilidad del tracto gastrointestinal mediante la estimulación de la musculatura lisa circular segmental y de la absorción de fluidos y de la inhibición de la secreción de fluidos y electrolitos. La loperamida es usada de manera no específica para

el tratamiento de la diarrea crónica y aguda. La loperamida debe de ser evitada en casos de obstrucción gastrointestinal (*Poirier et al. 2003, Rivera et al. 2014*).

Las mascotas con cáncer suelen requerir un cuidado especial. A veces su comportamiento puede verse alterado por la enfermedad y también la intensidad del tratamiento puede ser un obstáculo. Las medicaciones en el domicilio del paciente o en las instalaciones veterinarias pueden incrementar el estrés de la mascota y, en especial los gatos, necesitar sedaciones o diferente patrón de medicaciones. El personal del centro veterinario y los propios propietarios pueden sufrir agresiones por parte de las mascotas cuando se les somete a tratamientos muy repetidos o estresantes. Algunas medicaciones en forma “*depot*” o de larga acción pueden ser interesantes para minimizar el estrés del paciente y del propietario. Estas medicaciones permanecen en el sitio de inyección, absorbiéndose y pasando a la circulación sistémica durante el proceso de disolución del fármaco, que suele ser lento y prolongado durante semanas o meses.

## **BIBLIOGRAFÍA**

Axiak, SM, Seltin, KA, Decedue CJ, et al. (2011) Phase I dose escalation safety study of nanoparticulate paclitaxel (CTI 52010) in normal dogs. *Int J Nanomedicine.*, 6:2205–2212.

Brodey, RS. and Roszel, JF. (1967) Neoplasms of the canine uterus, vagina, and vulva: a clinicopathologic survey of 90 cases. *J. Am. Vet. Med. Assoc.*, 151: 1294-1307.  
2.

Cooper, BJ. and Valentine, BA. (2002) Tumors of muscle. In: *Tumors in Domestic Animals*, 4th ed. New Jersey: Blackwell. pp. 319-363.

Chun, R. (2009). Lymphoma: which chemotherapy protocol and why? *Top Companion Anim. Med.*, 24: 157-162.

Endicott M (2003). Oncologic emergencies. *Clin Tech Small Anim Pract.*,18:127–130. 10.

Ettinger, SN (2003). Principles for treatment of feline lymphoma. *Clin. Tech. Small Anim. Prac.*, 18: 98-102.

Louwerens, M; London, CA; Pedersen, NC and Lyons, LA (2005). Feline lymphoma in the post-feline leukemia virus era. *J. Vet. Intern. Med.*, 19: 329-335.

Milner, RJ; Pearson, J; Nesbit, JW and Close, P (1996). Immunophenotypic classification of canine malignant lymphoma on formalin-mixed paraffin wax-embedded tissue by means of CD3 and CD79a cell markers. *Onderstepoort J. Vet. Res.*, 63: 309-313.

Poirier VJ, Hershey AE, Burgess KE, et al. (2004) Efficacy and toxicity of paclitaxel (Taxol) for the treatment of canine malignant tumors. *J Vet Intern Med.*,18:219–222.

Rivera P, Akerlund-Denneberg N, Bergvall K, et al. (2013) Clinical efficacy and safety of a water-soluble micellar paclitaxel (Paccal Vet) in canine mastocytomas. *J Small Anim Pract.*,54:20–27.

Shih, JL; Brenn, S and Schrope, DP2 (2014). Cardiac involvement secondary to mediastinal lymphoma in a cat: regression with chemotherapy. *J. Vet. Card.*, Accessed 01 February 2017. <http://dx.doi.org/10.1016/j.jvc>.

Simon, D; Naranjo Moreno, S; Hirschberger, J; Moritz, A; Kohn, B; Neumann, S; Jurina, K; Scharvogel, S; Schwedes, C; Reinacher, M; Beyerbach, M and Nolte, I (2008). Efficacy of a continuous, multiagent chemotherapeutic protocol versus a short-term single-agent protocol in dogs with lymphoma. *J. Am. Vet. Med. Assoc.*, 232: 879-885.

Starrak, GS; Berry, CR; Page, R; Johnson, JL and Thrall, DE (1997). Correlation between thoracic radiographic changes and remission/survival duration in 270 dogs with lymphosarcoma. *Vet. Radiol. Ultrasound.*, 38: 411-418.

Thamm DH, Vail DM. (2007) Aftershocks of cancer chemotherapy: managing adverse effects. *J Am Anim Hosp Assoc.*, 43:1–7.

Thamm, DH (2014). Lymphoma: advances in treatment. ABVP (The American Board of Veterinary Practitioners). Nashville, Tennessee, USA.

Vail, DM (2012). Feline lymphoma and leukemia. In: Withrow, SJ and Vail, DM (Eds.), *Small animal clinical oncology*. (3rd Edn.), Missouri: Saunders. pp: 733-755.

Vail, DM; Moore, AS; Ogilvie, GK and Volk, LM (1998). Feline lymphoma (145 cases): proliferation indices, cluster of differentiation 3 immunoreactivity, and their association with prognosis in 90 cats. *J. Vet. Intern. Med.*, 12: 349-354.



## **OBJETIVOS**

1. Mediante el uso de las nuevas tecnologías en el diagnóstico en Oncología Veterinaria, llegar a nuevos diagnósticos directos y diferenciales no descritos hasta el momento.
2. Mediante nuevos planteamientos terapéuticos en Oncología Veterinaria, mejorar el pronóstico, la calidad de vida y el bienestar del paciente oncológico.
3. Mediante las últimas investigaciones definir las ventajas e inconvenientes de la esterilización en perros y gatos desde el punto de vista oncológico.







## ARTÍCULOS:

- **Urethral leiomyosarcoma in a bitch.**

*Israel Journal of Veterinary Medicine, 2018: 73 (2): 53-55.*

- **Use of a depot steroid formulation with CHOP-based protocol in the treatment of mediastinal lymphoma in cats.**

*Iranian Journal of Veterinary Research, 2018:19 (2): 137-143.*

- **Assessment of the administration of maropitant and loperamide to dogs with cancer for the prevention and reduction of adverse effects associated with the administration of paclitaxel**

*American Journal of Veterinary Research, 2019: 80 (6): 1-6.*

- **Actividad de Transferencia del Conocimiento**

“Esterilización: del mito a la realidad”. Ponencia y Mesa redonda: “Ventajas e inconvenientes de la esterilización en la oncología de los pequeños animales”

*Congreso Málaga Vet Summit 2017, 25th November 2017*





## OBJETIVO 1

- Mediante el uso de las nuevas tecnologías en el diagnóstico en Oncología Veterinaria, llegar a nuevos diagnósticos directos y diferenciales no descritos hasta el momento.

### Artículo:

- **Urethral Leyomiosarcoma in a bitch.**

*Israel Journal of Veterinary Medicine, 2018: 73 (2): 53-55.*



# Urethral Leiomyosarcoma in a Bitch

**Cartagena Albertus, J.C.,<sup>1,3,4\*</sup> Moya García, S.,<sup>1</sup> Moise, A.,<sup>2</sup> Fontalba Navas, J.L.,<sup>1</sup> Engel Manchado, J.,<sup>1</sup> Stonton, S.<sup>4</sup> and Montoya Alonso, J.A.<sup>3</sup>**

<sup>1</sup>Hospital Animal Bluecare, Mijas, España.

<sup>2</sup>Sheriff Highway, Newcastle, UK.

<sup>3</sup>Internal Medicine, Faculty of Veterinary Medicine, University Institute for Biomedical and Health Research (IUIBS), Universidad de Las Palmas de Gran Canaria, Las Palmas de Gran Canaria, Spain.

<sup>4</sup>Broadway Veterinary Hospital, Peterborough, UK.

\* **Correspondencia:** Dr. Juan Carlos Cartagena Albertus, DVM, MRCVS, Msc, Broadway Veterinary Hospital, 158 Broadway Peterborough PE1 4DG Cambridgeshire, UK. Email: jcarloscartagena@yahoo.es FAX: +44-1733557169

## ABSTRACT

This report described a French Bulldog bitch with clinical signs of dysuria, vaginal bleeding and presence of a vaginal mass. An episiotomy was performed and the mass was excised with a diagnosis of urethral leiomyosarcoma. To best of authors' knowledge, a urethral leiomyosarcoma has been not reported in the veterinary literature.

---

**Keywords:** Dog; Urethra; Vagina; Leiomyosarcoma.

## CASE REPORT

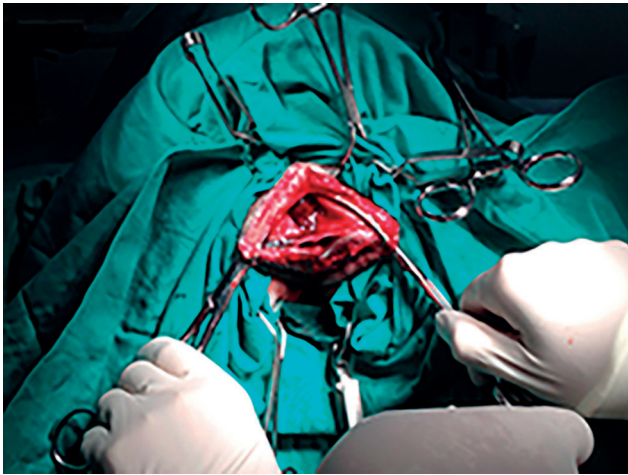
A 9-year-old female French Bulldog was presented with signs of dysuria and vaginal bleeding. Microchipped, 8.3 kg in weight, vaccinated and treatments for parasites were up to date. The dog continually exhibited a red copious vulvar discharge; a narrow vagina made it impossible to perform a proper digital exploration. A palpable mass was detected under the skin between the anus and the vulva. Digital rectal examination was sufficient to determine the extent of local lesion.

Thoracic radiography and abdominal ultrasonography ruled out local spread of the tumor or distant metastasis. An ultrasound-guided cystocentesis was carried out. Even though the dog presented signs of dysuria, the results of the urine analysis showed no evidence of inflammation or infection. Ultrasonography showed the mass to be located in the vagina, between the pelvis and perineum where it measured 6 cm x 4 cm x 4 cm.

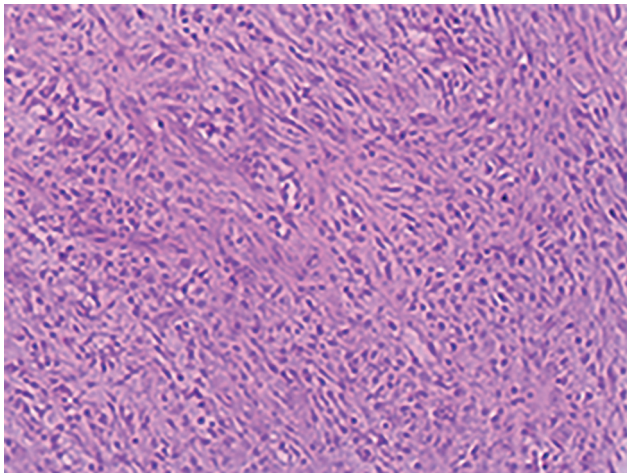
Preanesthetic blood tests (standard biochemistry with electrolytes) were all within normal limits. The premedication

was acepromazine (Elanco Europe Ltd, Basingstoke, UK, 0.005 mg/kg IM), atropine (Atrocare, Animalcare Ltd., York, UK, 0.02mg/kg SC), buprenorphine (Buprecare, Animalcare Ltd., York, UK, 0.01mg/kg, IM 45 minutes before the induction) and metoclopramide (Emeprid, Ceva, Animal Head Ltd., Amerham, UK, 4 mg/kg IV and constant rate infusion 1 mg/kg/ day). The patient was preoxygenated for 10 minutes followed by induction with propofol (Propoflo Plus, Zoetis, London, UK, 3 mg/kg IV) and maintenance with isoflurane (Isoflo, Zoetis, London, UK) in pure oxygen. Fluid therapy comprised compound sodium lactate (Aquaphoarm 11, Animalcare Ltd, York, UK, 10mg/kg/hr IV). The analgesia was carried out using buprenorphine and meloxicam (Metacam, Boehringer Ingelheim, Ingelheim/Rhein, Germany, using an initial dose of 0.2 mg/kg SC q24h followed for 0.1 mg/kg PO q24h for a week).

The patient was placed in sternal recumbency with the hindquarters elevated and the pelvic limbs extended caudally over the edge of the table. A purse string suture was placed in the anus to avoid contamination of the surgical area. Urinary

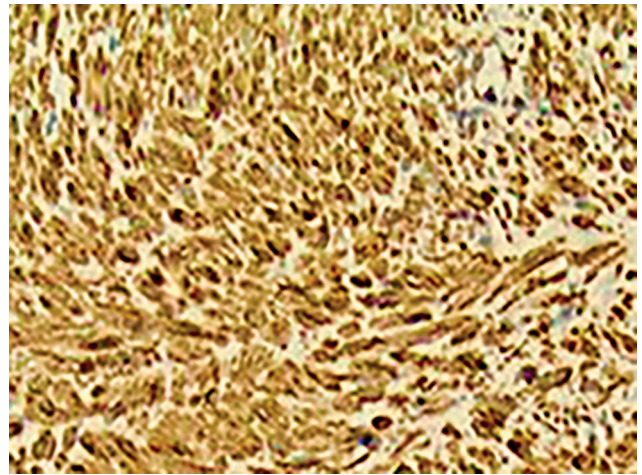


**Figure 1.** Midline episiotomy in a French Bulldog female dog showing a portion of a urethral leiomyosarcoma



**Figure 2.** Histopathology of a urethral leiomyosarcoma (H&E x200). This tumor is a malignant neoplasm exhibiting smooth muscle differentiation. Courtesy of histolab Veterinaria.

catheterization was attempted before the episiotomy but unsuccessful. A dorsal midline episiotomy was performed (Figure 1). The tumor was located at the dorsal aspect of the urethra, adjacent to the urinary meatus. The circumferential incision with CO<sub>2</sub> laser (15w) involved part of the urethral orifice, so that the mucosa was reattached to an adjacent dorsal area of the vaginal mucosa with simple interrupted sutures of polyglactin 5-0 (Vicryl, Ethicon, Somerville, US). A sterile urinary catheter was inserted and retained for 2 days. The episiotomy was closed with a three-layer repair with 3/0 polydioxanone suture (PDS II, Ethicon, Somerville, US). The recovery was satisfactory after the operation and urination was almost normal following removal of the urinary



**Figure 3.** Immunohistochemistry of a urethral leiomyosarcoma (x200), positive for vimentin, desmin and smooth muscle actin. (Courtesy of Thompson Path)

catheter with night episodes of incontinence for 6 weeks after the surgery.

The histopathological diagnosis was a urethral leiomyosarcoma with poor prognosis due the high rate of local recurrence. The cells formed long intersecting fascicles and frequently displayed an infiltrative growth into the surrounding urethral mucosa. A moderate degree of atypia and rapid mitotic activity with tumor cell necrosis were identified (Figure 2). The samples were composed of elongated cells with eosinophilic fibrillary cytoplasm and elongated blunt-ended nuclei. Furthermore, immunohistochemically, this tumor labeled positive for vimentin, desmin and alpha smooth muscle actin, thus confirming the diagnosis of a urethral leiomyosarcoma (Figure 3).

Digital vaginal and rectal examinations were performed monthly to monitor for tumor recurrence. Thoracic radiographs and abdominal ultrasound are performed every 3 months.

## DISCUSSION

Primary tumors of the vulva and vagina account for 2-3% of neoplasms in dogs and are usually benign (71-82%). The malignant tumors of the vulva and vagina are leiomyosarcoma, transmissible venereal tumor (TVT) and squamous cell carcinomas (1).

Leiomyosarcomas are slow-growing malignant tumors of smooth muscle origin, which account for 10% of all smooth muscle tumors. The leiomyomas can undergo malignant

transformation. Leiomyosarcomas represent only a small proportion of urinary system tumors (2).

Leiomyosarcomas are highly invasive tumors. They tend to invade surrounding tissues but metastasis is rarely reported. Leiomyosarcomas are not hormone-dependent in the dog (2, 3). Canine vaginal leiomyomas and leiomyosarcomas occur in older bitches and are rarely associated with clinical signs and many are incidental findings at the time of necropsy or ovariohysterectomy (4). Dogs with vaginal and vulvar neoplasia may have constipation, vulvar swelling, vaginal bleeding, stranguria, perineal swelling, haematuria, tenesmus, a visible vulvar mass, and excessive licking of the vulva (1). Many of the benign tumors are pedunculated, grow within the confines of the vagina and only at a later stage protrude through the vulval lips. Urinary incontinence does not usually occur (4, 5).

Most malignant tumors of the vagina and vulva are non-pedunculated. Surgery has been described as a treatment for malignant tumors, but recurrence is common and, in some cases, malignant tumors have been deemed inoperable and the animal subsequently euthanized (2,5). The clinical signs of vaginal malignant neoplasia depend upon the tumor size, presence of metastasis and any concurrent illness (6-8).

Urethral tumors are rare in dogs and include transitional cell carcinoma and fibrosarcoma (9). To the best of our knowledge, a urethral leiomyosarcoma has been not reported in the veterinary literature.

The prognosis following resection of malignant vaginal disease is favorable and survival times exceeds one year (10). In our patient, 14 months have passed since the surgery without signs of recurrence.

Urethral tract obstruction corresponds to obstruction to urine outflow and has major local and systemic consequences. The urethral obstruction is an acute disease due to a structural cause. The renal effects of the obstruction occurs due to the changes in renal blood flow, glomerular filtration rate, tubular function and the process of interstitial fibrosis (11). In addition to the renal effects, local pressure damages the urethral mucosa. Bladder function may also become compromised due to reduced blood flow, hypoxia and damage within the wall (11). In our case, the dog showed problems controlling micturition for 6 weeks after the surgery performed. No evidence of kidney disorders were detected, probably because the tumor was only partially blocking the urethra.

Urinary tumors are common in older overweight female dogs (4). Urethral involvement can lead to complete outflow

obstruction. Cytology and biopsy can be performed, but care must be taken to avoid seeding the abdomen (4).

Urethral leiomyosarcomas can occasionally extend into the vagina and vestibule (12) and should be considered in the differential diagnosis for vaginal or vulvar tumors with an important impact in the treatment and prognosis. Most tumors in the urethra are non-resectable and therefore often, the main surgery goal is to maintain urine flow (13). There are a few specific principles of urinary tract surgery to consider such as the type of suture material used, use of suitable surgical instrumentation, risk of contamination (antimicrobials, cultures, etc.) and knowledge of the anatomy at that site. (14).

## REFERENCES

1. Brodey, R.S. and Roszel, J.F.: Neoplasms of the canine uterus, vagina, and vulva: a clinicopathologic survey of 90 cases. *J. Am. Vet. Med. Assoc.*: 151: 1294-1307, 1967.
2. Cooper, B.J. and Valentine, B.A.: Tumors of muscle. In: *Tumors in Domestic Animals*, 4th ed. New Jersey: Blackwell. pp. 319-363, 2002.
3. Verstegen, J.P. and Onclin, K.J.: Vulvovaginal Hemorrhagic Discharge in the Dog: Caudal Reproductive Tract. Consultant on call. NAVC. Clinician's brief. December, 11-15. 2008.
4. Klein, M.K.: Tumors of the female reproductive system. In: *Withrow, S.J. and MacEwen, E.G. (eds.): Small Animal Clinical Oncology*. 3rd ed. Saunders, Philadelphia. pp. 445-454, 2001.
5. Kydd, D. M. and Burnie, A.G.: Vaginal neoplasia in the bitch: a review of forty clinical cases. *J. Small Anim. Pract.* 27: 255-263, 1986.
6. Bartges, J., Finco, D., Polzin, D., Osborne, C.A., Barsanti, J.A. and Brown, S.A.: Pathophysiology of urethral obstruction. *Vet. Clin. North Am: Small Anim. Practice.* 26:255-264, 1996.
7. Bjorling, D.: The Urethra. In: *Slatter, D. (ed.): Textbook of Small Animal Surgery*, 3rd ed. Philadelphia, Saunders. pp. 1638-1650, 1996.
8. Brown, S.A.: Physiology of the urinary tract. In: *Slatter, D. (ed.) Textbook of Small Animal Surgery*, 3rd Ed. Philadelphia, Saunders. pp. 1583-1594, 2003.
9. Sapieryński, R., Malicka, E., Bielecki, W., Krawiec, M., Osińska, B., Sendecka, H. and Sobczak-Filipiak, M.: Tumors of the urogenital system in dogs and cats. Retrospective review of 138 cases. *Pol. J. Vet. Sci.* 10:97-103, 2003.
10. White, R.A.S.: Vaginectomy: indications, techniques and outcomes. <https://www.acvs.org/files/proceedings/2011/data/papers/118.pdf>. Accessed 31/03/17.
11. Klahr, S.: Pathophysiology of obstructive nephropathy: a 1991 update. *Seminars in Nephrology.* 11:156-168, 1991.
12. McEntee, M.C.: Reproductive oncology. *Clin. Tech. Small Anim. Pract.* 17:133-149, 2002.
13. Weisse, C., Berent, A., Todd, K., Clifford, C. and Solomon, J.: Evaluation of palliative stenting for management of malignant urethral obstructions in dogs. *J. Am. Vet. Med. Assoc.* 229: 226-234, 2006.
14. Olsen, D.: Surgical Management of Bladder and Urethral Disorders. *Western Veterinary Conference.* 2002.







## OBJETIVO 2

- Mediante nuevos planteamientos terapéuticos en Oncología Veterinaria, mejorar el pronóstico, la calidad de vida y el bienestar del paciente oncológico.

### Artículos:

- **Use of a depot steroid formulation with CHOP-based protocol in the treatment of mediastinal lymphoma in cats.**

*Iranian Journal of Veterinary Research, 2018:19 (2): 137-143.*

- **Assessment of the administration of maropitant and loperamide to dogs with cancer for the prevention and reduction of adverse effects associated with the administration of paclitaxel**

*American Journal of Veterinary Research, 2019: 80 (6): 1-6.*





**Artículo:**

- **Use of a depot steroid formulation with CHOP-based protocol in the treatment of mediastinal lymphoma in cats.**

*Iranian Journal of Veterinary Research, 2018:19 (2): 137-143.*



## Scientific Report

# Use of a depot steroid formulation with CHOP-based protocol in the treatment of mediastinal lymphoma in cats

Cartagena Albertus, J. C.<sup>1,5\*</sup>; Engel Manchado, J.<sup>1</sup>; Romairone Duarte, A.<sup>2</sup>; Moise, A.<sup>3</sup>; Moya Garcia, S.<sup>1</sup>; Jones, D.<sup>4</sup> and Montoya-Alonso, J. A.<sup>5</sup>

<sup>1</sup>MSc, Hospital Animal Bluecare Mijas, Spain; <sup>2</sup>MSc, Centro de Diagnóstico Veterinario, Valladolid, Spain; <sup>3</sup>MSc, Sheriff Highway Newcastle, UK; <sup>4</sup>BSc, Northside Vets Birmingham, UK; <sup>5</sup>Internal Medicine, Faculty of Veterinary Medicine, University Institute for Biomedical and Health Research (IUIBS), University of Las Palmas de Gran Canaria, Las Palmas de Gran Canaria, Spain

\*Correspondence: J. C. Cartagena Albertus, MSc, Broadway Veterinary Hospital, 158 Broadway, Peterborough PE1 4DG, UK. E-mail: jcarloscartagena@yahoo.es

(Received 25 May 2017; revised version 24 Dec 2017; accepted 17 Jan 2018)

## Summary

The aims of this retrospective study were to evaluate the efficacy of different steroid formulations (depot vs oral) and if the continuous administration of steroids throughout and beyond a CHOP protocol might improve the survival time and rate of cats with mediastinal lymphoma. The medical records of client-owned cats diagnosed with mediastinal lymphoma were reviewed at two veterinary referral hospitals in Spain. Cases were recruited from 2008 to 2016. Those cats with mediastinal lymphoma treated with chemotherapy were used in the collection of data including surgical procedures, chemotherapy protocol, side effects, complete remission (CR), partial remission and survival time were calculated from time of diagnosis. The median survival time (MST) of group with depot steroid was 370.7 days and all cats are still alive. The MST of group with oral steroid was 267.9 days. The survival distributions were found to be significantly different. The use of depot injectable steroids with a CHOP-based protocol seems to result in a longer survival time in patients with mediastinal lymphoma when comparing the survival distribution for those receiving oral steroids with a CHOP-based protocol. Prospective studies with a higher number of cats are warranted to investigate the utility of injectable steroids depot with a CHOP-based protocol in the treatment of mediastinal lymphoma.

**Key words:** Chemotherapy, Feline, Lymphoma, Mediastinum

## Introduction

Lymphoma is the uncontrolled proliferation of neoplastic lymphoid cells arising in lymph nodes or other organs of the body. Some studies have been reported that the mediastinal form occurs in less than 15% of feline lymphoma cases in the USA in 1998 (Vail *et al.*, 1998) and 2005 (Louwerens *et al.*, 2005) and approximately 25% of cases in Australia in 1997 (Court *et al.*, 1997). The mediastinal form includes involvement of the thymus and/or the mediastinal and sternal lymph nodes which may extend into the thoracic inlet (Ettinger, 2003; Vail, 2012; Shih *et al.*, 2014). Cats with mediastinal lymphoma typically present for dyspnea and tachypnea secondary to pleural effusion (Ettinger, 2003; Vail, 2012; Shih *et al.*, 2014). Diagnosis is commonly achieved with the identification of lymphoblastic cells on cytological evaluation of pleural fluid or fine needle aspiration (FNA) of a cranial mediastinal mass (Ettinger, 2003; Vail, 2012; Shih *et al.*, 2014). Prior to the 1990s, feline leukaemia virus (FeLV) was a major risk factor for the development of feline lymphoma and leukaemia. Many of the earlier literature reports included high proportions of FeLV-infected cats, which has been shown to be associated with a poorer prognosis and also has significantly declined in prevalence since vaccination

programs were introduced (Mooney *et al.*, 1987; Vail *et al.*, 1998; Kristal *et al.*, 2001). However, even with a decrease in the overall incidence of FeLV antigenemia, the incidence of feline lymphoma is still increasing, emphasizing the relevance of this disease in veterinary oncology (Valli *et al.*, 2000; Louwerens *et al.*, 2005).

The immunohistochemistry for lymphoma in this study was CD3 (a marker for T cell lymphoma) and CD79a (a marker for B cell lymphoma) (Milner *et al.*, 1996).

The most commonly used protocol is the CHOP-based protocol or has also been referred to as the UW-Madison protocol, UW-25, or L-ASP-VCAM. Drugs included in this protocol were vincristine, cyclophosphamide, doxorubicin, L-asparaginase and prednisone (Hahn *et al.*, 1992; Garrett *et al.*, 2002; Chun, 2011; Simon *et al.*, 2008; Thamm, 2014).

An intramuscular steroid depot has a slow onset of action and a prolonged activity due to its moderate solubility. After the injection, the pharmacodynamic effects last several weeks or months (Ramsey, 2011).

The best way to monitor response in a patient with a mediastinal mass might require repeated thoracic radiographs, abdominal and thoracic cavity ultrasound, lymph node palpation and cytological assessment after FNA (Starrak *et al.*, 1997).

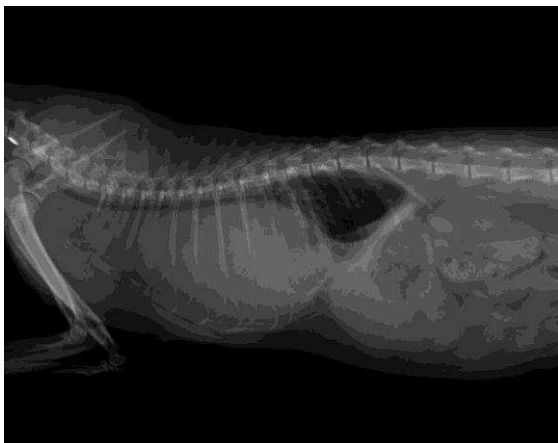
The aims of this retrospective study were to evaluate the efficacy of different steroid formulations (depot vs oral) and if the continuous administration of steroids throughout and beyond a CHOP protocol might improve the survival time and rate of cats with mediastinal lymphoma.

## Materials and Methods

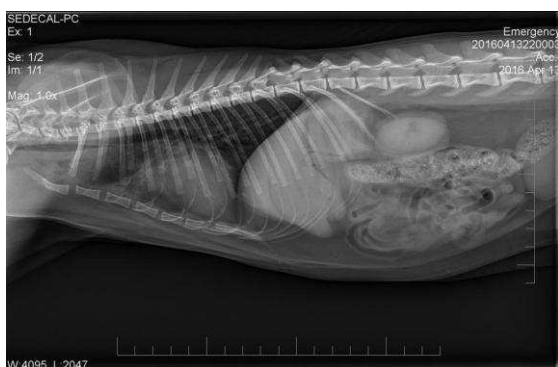
The medical records of client-owned cats with mediastinal lymphoma were reviewed at two veterinary referral hospitals in Spain, Animal Bluecare Veterinary Hospital of Mijas and Hospital Vetersalud Dr. Moya in Torremolinos. Cases were recruited from February of 2008 until December of 2016 (Figs. 1-4, 5A-C, and 6A-B).

### Inclusion criteria

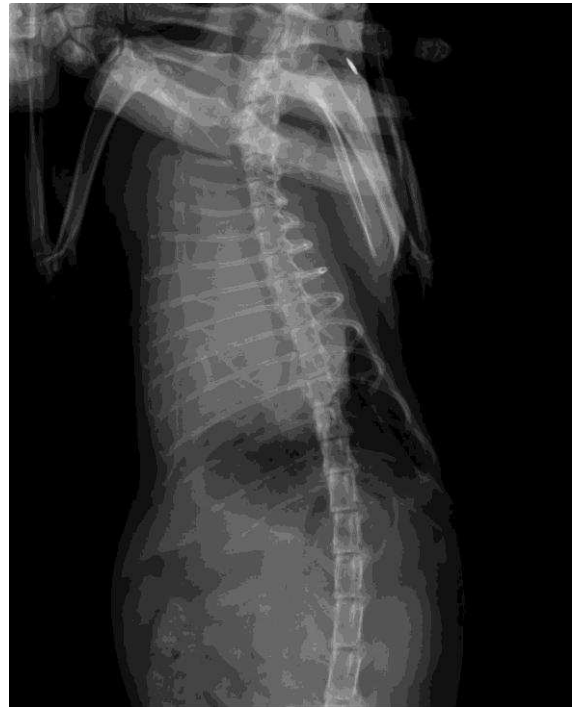Cats were included only if medical records were complete, there was a histopathological diagnosis of mediastinal lymphoma, no chemotherapy prior to referral, no other concurrent disease that could influence the survival time and no overt evidence of lymphoma at other sites.



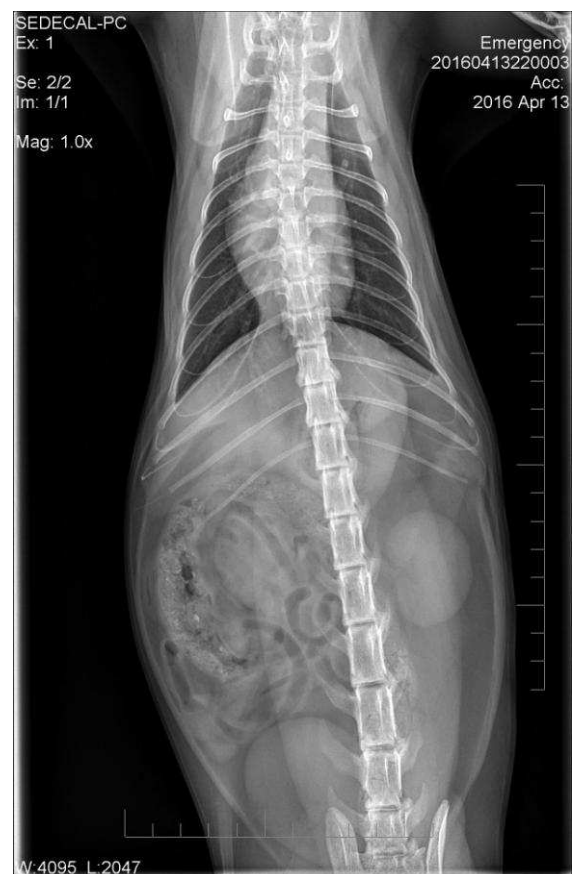**Fig. 1:** Laterolateral radiographic views of thorax of a patient of this study before the beginning of the treatment. There is a mediastinal mass with a large amount of pleural effusion involving almost the complete thorax, except the caudal area



**Fig. 2:** Laterolateral radiographic views of thorax of a patient of this study after the beginning of the treatment. The mass and the pleural effusion visible in the previous X-ray almost disappeared after the first cycle of chemotherapy



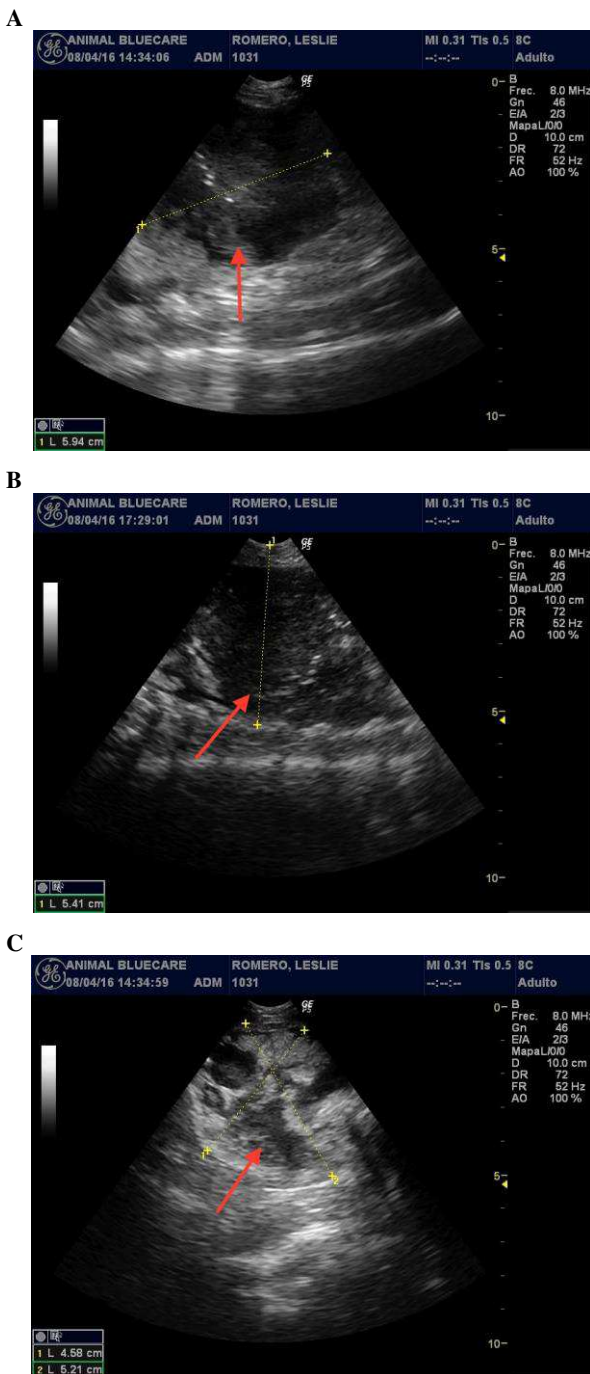
**Fig. 3:** Ventrodorsal radiographic views of thorax of a patient of this study before the beginning of the treatment. There is a mediastinal mass with a large amount of pleural effusion involving almost the complete thorax



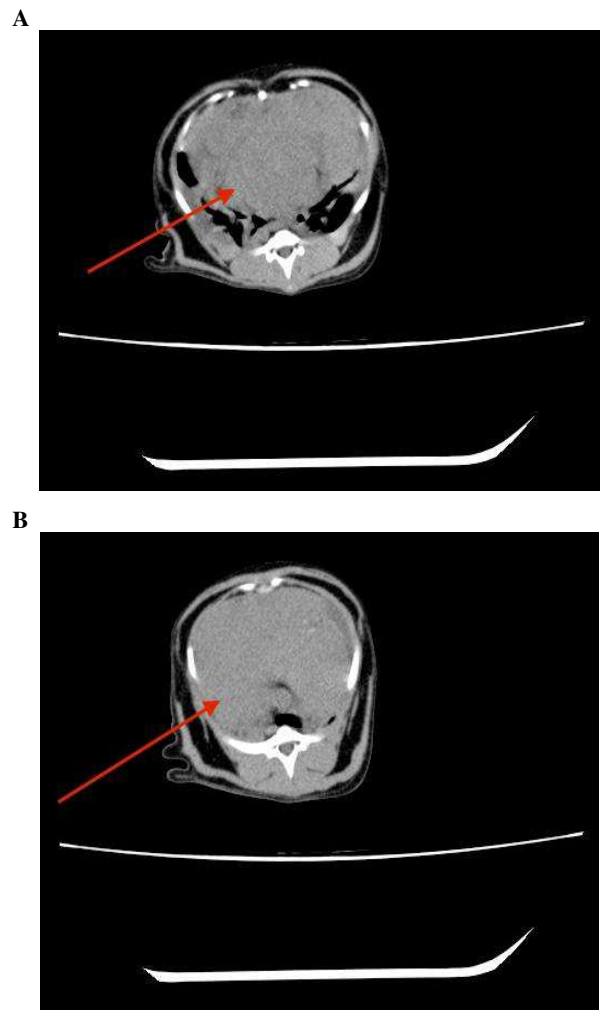
**Fig. 4:** Ventrodorsal radiographic views of thorax of a patient of this study after the beginning of the treatment. The pleural effusion visible in the previous X-ray disappeared after the first cycle of chemotherapy

### Response criteria

Response or remission was considered complete (CR) if there was 100% reduction in size of all measurable tumors, based on assessment of tumor size following thoracic radiographs and/or thoracic ultrasound and clinical signs for at least 1 month. Partial response (PR) if there was >50% but <100% reduction in size of all measurable disease. No change in size, <50% reduction in size and increase in size of all measurable disease were classified as no response (NR). Repeat of mediastinal biopsy and histologic confirmation of remission was not performed in this clinical study.



**Fig. 5:** Ultrasonographies of a mediastinal lymphoma of a cat of this study. The red arrow is pointing the mass



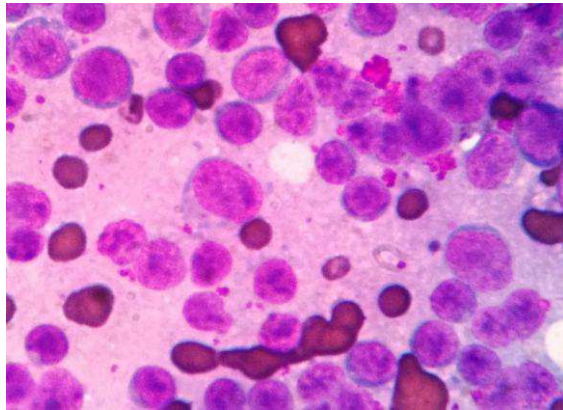
**Fig. 6:** CT Scan of one of the patients. Transverse planes of thorax. Red arrow pointing the mediastinal lymphoma

In all cases, diagnosis of lymphoma was confirmed with histopathological examination, whereas immunohistochemistry revealed that the lymphocytes were positive stained for CD3 but negative for CD79a. Based on the clinical signs, cytological examination finding, histology and immunohistochemistry, the 16 cases were diagnosed as high-grade T cell mediastinal lymphoblastic lymphomas (Figs. 7 and 8).

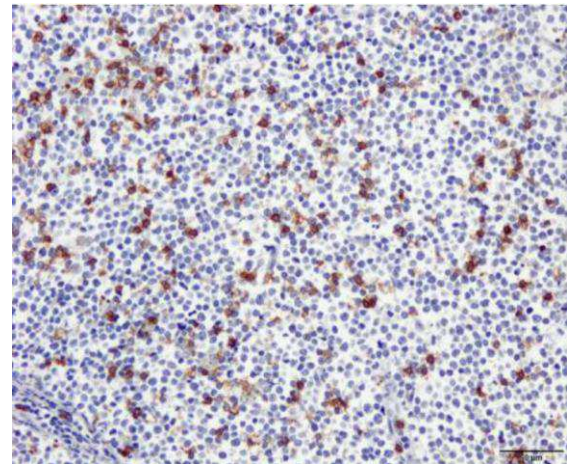
The sixteen cats were divided in two groups: Group 1: Six cats were treated with a “modified” CHOP-based protocol (cyclophosphamide, doxorubicin, vincristine and a steroid depot) (Table 1). Modifications allowed in the protocol included use of injectable depot steroid instead of oral steroids at initiation of treatment and during whole survival time.

Injectable steroid depot (Methylprednisolone acetate [Depo-Medrone TM V<sup>®</sup>, Zoetis], 2 mg/kg, IM) was started in the first day of treatment repeating doses at weeks 3, 6, 9, 13, 17, 21, 25, 29, 34 and every 8 weeks during the CHOP-based protocol and during the maintenance period for each patient (Table 1).

Group 2: 10 cats treated with a “classic” CHOP-based protocol (cyclophosphamide, doxorubicin, vincristine and oral prednisone). Prednisone was used in this group



**Fig. 7:** Cytology of a mediastinal lymphoma (Wright-Giemsa stain,  $\times 400$ ) with a neoplastic proliferation of T lymphocytes characterized by a moderate amount of relatively pale cytoplasm that often contains azurophilic granules



**Fig. 8:** Immunohistochemistry CD3<sup>+</sup> of a patient of this study. Courtesy of Histolab Veterinaria

**Table 1:** Treatment for group 1. Depot injectable steroids with a CHOP-based Protocol

Week 1	Vincristine 0.7 mg/m <sup>2</sup> IV once L-Asparaginase 400 U/kg SC steroid depot
Week 2	Cyclophosphamide 250 mg/m <sup>2</sup> IV once
Week 3	Vincristine 0.7 mg/m <sup>2</sup> IV steroid depot
Week 4	Doxorubicin 20 mg/m <sup>2</sup> IV once
Week 6	Vincristine 0.7 mg/m <sup>2</sup> IV once steroid depot
Week 7	Cyclophosphamide 250 mg/m <sup>2</sup> IV once
Week 8	Vincristine 0.7 mg/m <sup>2</sup> IV
Week 9	Doxorubicin 20 mg/m <sup>2</sup> IV once steroid depot
Week 11	Vincristine 0.7 mg/m <sup>2</sup> IV once
Week 13	Cyclophosphamide 250 mg/m <sup>2</sup> IV once steroid depot
Week 15	Vincristine 0.7 mg/m <sup>2</sup> IV once
Week 17	Doxorubicin 20 mg/m <sup>2</sup> IV once steroid depot
Week 19	Vincristine 0.7 mg/m <sup>2</sup> IV once
Week 21	Cyclophosphamide 250 mg/m <sup>2</sup> IV/oral once steroid depot
Week 23	Vincristine 0.7 mg/m <sup>2</sup> IV once
Week 25	Doxorubicin 20 mg/m <sup>2</sup> IV once steroid depot
Week 29	Steroid depot
Week 34	Steroid depot and every 8 weeks

**Table 2:** Treatment for group 2. "Classic" CHOP-based Protocol with oral steroids

Week 1	Vincristine 0.7 mg/m <sup>2</sup> IV once L-Asparaginase 400 U/kg SC Prednisone, 2 mg/kg PO SID
Week 2	Cyclophosphamide 250 mg/m <sup>2</sup> IV once Prednisone, 1.5 mg/kg PO SID
Week 3	Vincristine 0.7 mg/m <sup>2</sup> IV Prednisone, 1 mg/kg PO SID
Week 4	Doxorubicin 20 mg/m <sup>2</sup> IV once Prednisone, 0.5 mg/kg PO SID
Week 6	Vincristine 0.7 mg/m <sup>2</sup> IV once
Week 7	Cyclophosphamide 250 mg/m <sup>2</sup> IV once
Week 8	Vincristine 0.7 mg/m <sup>2</sup> IV
Week 9	Doxorubicin 20 mg/m <sup>2</sup> IV once
Week 11	Vincristine 0.7 mg/m <sup>2</sup> IV once
Week 13	Cyclophosphamide 250 mg/m <sup>2</sup> IV once
Week 15	Vincristine 0.7 mg/m <sup>2</sup> IV once
Week 17	Doxorubicin 20 mg/m <sup>2</sup> IV once
Week 19	Vincristine 0.7 mg/m <sup>2</sup> IV once
Week 21	Cyclophosphamide 250 mg/m <sup>2</sup> IV/oral once
Week 23	Vincristine 0.7 mg/m <sup>2</sup> IV once
Week 25	Doxorubicin 20 mg/m <sup>2</sup> IV once

based on the following dose reduction method.

Week 1: Prednisone 2 mg/kg PO SID, week 2: Prednisone 1.5 mg/kg PO SID, week 3: Prednisone 1 mg/kg PO SID, and week 4: Prednisone 0.5 mg/kg PO SID (Table 2).

### Statistical analysis

We wanted to see if survival was different between group 1 and 2, where the treatment differed by the method of administering the steroid, injectable depot versus oral.

The Kaplan-Meier product limit analysis and the log



rank (Mantel-Cox) test were used for survival analysis. Survival time was calculated from the date of diagnosis to the date of death from any cause. Cats were censored if they were alive at the end of the study. One cat in group 2 that was euthanized was considered censored, since it did not die directly as a result of the disease. The Fisher's exact test was used to compare treatment groups on the degree of remission (complete vs. partial).

All statistical analyses were performed by an independent statistical consultant.

## Results

Sixteen cats characteristics are summarized in Table 3. The median age at diagnosis was 2,75 years (range 1 to 6 years). The cats included 15 domestic shorthairs (93.75%) and 1 Siamese (6.25%). There were 6 spayed females (37.5%), 9 neutered males (56.25%) and one intact female (6.25%). Fifteen cats (93.75%) tested negative for FeLV antigenaemia and for FIV antibodies, one (6.25%) tested positive for FeLV antigenaemia.

Six cats received a CHOP-based protocol with injectable depot steroid (group 1) and ten cats received a CHOP-based protocol with oral steroid (group 2). The overall response rate of group 1 and 2 combined was 100% (87.5% CR, 12.5% PR and 0% NR). Of the group 1, 100% achieved a CR. The overall response rate for group 1 was 100%, 0% a PR and 0% did not respond. Of the group 2, 70% achieved a CR, 30% a PR and 0% did not respond. The overall response rate for the group 2 was 100%. A Fisher's exact test did not find statistical significance ( $P=0.214$ ) when comparing the rate of CR in the group receiving injectable depot steroids (100%) with the rate for those receiving oral steroids (70%).

At the end of the study, 10/16 treated cats had died or had been euthanized and six cats were still alive. Based on data available cause of death or euthanasia was progression of lymphoma in 10 cats.

The overall median survival time (MST) was 306.4

days (range: 133-493 days). The MST of group 1 was 370.7 days and all cats are still alive. The MST of group 2 was 267.9 days. The survival distributions were found to be significantly different in group 1 and 2 using a Mantel-Cox log rank test ( $\chi^2 (1) = 10.11, P=0.001$ ) (Tables 3-6; Fig. 9).

**Table 3:** Characteristics of patients included in this study

Variable	Category	Number	Percentage
Age (years)	0-3	10	62.5%
	3-6	6	37.5%
	>6	0	0%
Breed	DSH	15	93.75%
	Siamese	1	6.25%
Gender	Females	7	43.75%
	Females/Neutered	6	37.5%
	Males	9	56.25%
	Males/Neutered	9	56.25%
Vaccinated		14	87.5%
	Not vaccinated	2	12.5%
FeLV/FIV	Negative	14	87.5%
	Positive	2	12.5%
	Positive	0	0

**Table 4:** Survival analysis of groups 1 and 2

Protocol	Total N	N of events	Censored N	Percent
1	6	0	6	100.0%
2	10	9	1*	10.0%
Overall	16	9	7	43.8%

\* The one cat in group 2 that was euthanized was considered censored, since it did not die directly as a result of the disease

**Table 6:** Test of equality of survival distributions by protocol

	Chi-Square	df	P-value
Log rank (Mantel-Cox)	10.11	1	0.001

The survival distributions were found to be significantly different using a Mantel-Cox log rank test ( $\chi^2 (1) = 10.11, P=0.001$ )

**Table 5:** Kaplan-Meier survival estimates for groups 1 and 2

	Protocol	Time	Status	Cumulative proportion surviving at the time			
				Estimate	Std. error	No cumulative events	No remaining cases
1	1	212	0	.	.	0	5
	2	350	0	.	.	0	4
	3	368	0	.	.	0	3
	4	400	0	.	.	0	2
	5	401	0	.	.	0	1
	6	493	0	.	.	0	0
2	1	133	1	0.900	0.095	1	9
	2	199	0	.	.	1	8
	3	201	1	0.788	0.134	2	7
	4	224	1	0.675	0.155	3	6
	5	236	1	0.563	0.165	4	5
	6	276	1	0.450	0.166	5	4
	7	282	1	0.338	0.158	6	3
	8	368	1	0.225	0.140	7	2
	9	372	1	0.113	0.106	8	1
	10	388	1	0.000	0.000	9	0

Note: Estimates could not be computed for group 1 since all cases were censored (all cats were alive at the end of the observation period)

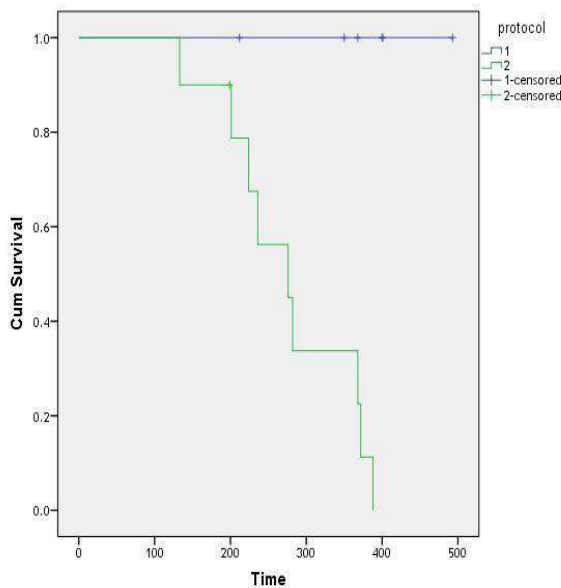


Fig. 9: Survival curve for groups 1 and 2

## Discussion

Previous studies have suggested that the mediastinal form of lymphoma was typically connected with positive FeLV test result (Mooney *et al.*, 1987; Mooney *et al.*, 1989; Gabor *et al.*, 2001; Krystal *et al.*, 2001). In contrast, 1 of the 16 cats in the present study had positive FeLV test result (6.25%). Several limitations were present in this study. As well as other studies prior to this one, it was a retrospective study with few numbers of cases. There is a decrease in the proportion of the mediastinal form of feline lymphoma cases because of the introduction of FeLV vaccination in 1985 (Louwerens *et al.*, 2005). The incidence of feline lymphoma is still increasing, emphasizing the relevance of this disease in veterinary oncology (Dorn *et al.*, 1967; Louwerens *et al.*, 2005).

Response to therapy is one of the most consistent prognostic factors noted amongst the majority of feline lymphoma studies to date (Vail, 1998; Fox, 2003; Waite, 2013). Similar to previous reports, cats that responded to therapy achieving a CR survived significantly longer MST (Mooney *et al.*, 1987). It is possible to predict the long-term outcome for many patients in the first 4-6 weeks of a CHOP-based chemotherapy protocol. The patient will receive five of the most commonly used drugs with antitumor activity against lymphoma after 4-6 weeks of therapy. At the end of 6 weeks, it is possible to make an assessment of protocol efficacy and potential drug toxicity/tolerance. The cats with an initial CR to therapy lived longer (12-18 months) versus the cats with a PR to therapy (6-8 months). The CR rate achieved with the CHOP-based protocol and the injectable depot steroid (group 1) was 100% and all cats are alive at the moment of writing this report and no important side effects were reported. The CR rate achieved with the "classic" CHOP-based protocol was 70%.

The response rate to the CHOP-based protocol reported in previous studies was 66.7% for mediastinal lymphoma (Fabrizio *et al.*, 2013).

A Fisher's exact test did not find statistical significance when comparing the rate of CR in the group 1 (100%) with the rate in the group 2 (70%), because of the reduced number of cases.

The MST of group 1 was 370.7 days and all cats are still alive. The MST of group 2 was 267.9 days. The survival distributions were found to be significantly different using a Mantel-Cox log rank test. The use of depot injectable steroids with a based CHOP protocol seems to result in a longer survival time in patients with mediastinal lymphoma when comparing the survival distribution for those receiving oral steroids with a based CHOP protocol.

In conclusion, the use of depot injectable steroids combined with a CHOP-based protocol throughout and beyond a CHOP protocol seems to result in a longer survival time in patients with mediastinal lymphoma. However, these preliminary results need to be interpreted with caution because of the retrospective nature of this study and the small amount of data available. Prospective studies with a higher number of cases are warranted to investigate the utility of injectable steroids depot with CHOP-based protocol in the treatment of mediastinal lymphoma.

## Conflict of interest

This study and its authors do not have any potential conflicts of interest to declare. Funding this research received no specific grant from any funding agency in the public, commercial or not-for-profit sectors.

## References

- Chun, R (2009). Lymphoma: which chemotherapy protocol and why? *Top Companion Anim. Med.*, 24: 157-162.
- Court, EA; Watson, AD and Peaston, AE (1997). Retrospective study of 60 cases of feline lymphosarcoma. *Aust. Vet. J.*, 75: 424-427.
- Dorn, CR; Taylor, DO and Hibbard, HH (1967). Epizootiologic characteristics of canine and feline leukemia and lymphoma. *Am. J. Vet. Res.*, 28: 993-1001.
- Ettinger, SN (2003). Principles for treatment of feline lymphoma. *Clin. Tech. Small Anim. Prac.*, 18: 98-102.
- Fabrizio, F; Calam, AE; Dobson, JM; Middleton, SA; Murphy, S; Taylor, SS; Schwartz, A and Stell, AJ (2013). Feline mediastinal lymphoma: a retrospective study of signalment, retroviral status, response to chemotherapy and prognostic indicators. *J. Fel. Med. Surg.*, 16: 637-644.
- Fox, LE (2003). *Therapeutic choices for the medical management of feline lymphoma*. Waltham Feline Medicine Symposium. Orlando, Florida. USA.
- Gabor, LJ; Jackson, ML; Trask, B; Malik, R and Canfield, PJ (2001). Feline leukaemia virus status of Australian cats with lymphosarcoma. *Aust. Vet. J.*, 79: 476-481.
- Gabor, LJ; Malik, R and Canfield, PJ (1998). Clinical and anatomical features of lymphosarcomain 118 cats. *Aust. Vet. J.*, 76: 725-732.

- Garrett, LD; Thamm, DH; Chun, R; Dudley, R and Vail, DM** (2002). Evaluation of a 6-month chemotherapy protocol with no maintenance therapy for dogs with lymphoma. *J. Vet. Intern. Med.*, 16: 704-709.
- Hahn, KA; Richardson, RC; Teclaw, RF; Cline, JM; Carlton, WW; DeNicola, DB and Bonney, PL** (1992). Is maintenance chemotherapy appropriate for the management of canine malignant lymphoma? *J. Vet. Intern. Med.*, 6: 3-10.
- Kristal, O; Lana, SE; Ogilvie, GK; Rand, WM; Cotter, SM and Moore, AS** (2001). Single agent chemotherapy with doxorubicin for feline lymphoma: a retrospective study of 19 cases (1994-1997). *J. Vet. Intern. Med.*, 15: 125-130.
- Louwerens, M; London, CA; Pedersen, NC and Lyons, LA** (2005). Feline lymphoma in the post-feline leukemia virus era. *J. Vet. Intern. Med.*, 19: 329-335.
- Milner, RJ; Pearson, J; Nesbit, JW and Close, P** (1996). Immunophenotypic classification of canine malignant lymphoma on formalin-mixed paraffin wax-embedded tissue by means of CD3 and CD79a cell markers. *Onderstepoort J. Vet. Res.*, 63: 309-313.
- Mooney, SC; Hayes, AA; MacEwen, EG; Matus, RE; Geary, A and Shurgot, BA** (1989). Treatment and prognostic factors in lymphoma in cats: 103 cases (1977-1981). *J. Am. Vet. Med. Assoc.*, 194: 696-702.
- Mooney, SC; Hayes, AA; Matus, RE and MacEwen, EG** (1987). Renal lymphoma in cats: 28 cases (1977-1984). *J. Am. Vet. Med. Assoc.*, 191: 1473-1477.
- Ramsey, I** (2011). *BSAVA small animal formulary*. 7th Edn., Wiley Publication. PP: 255-256.
- Shih, JL; Brenn, S and Schrope, DP** (2014). Cardiac involvement secondary to mediastinal lymphoma in a cat: regression with chemotherapy. *J. Vet. Card.*, Accessed 01 February 2017. <http://dx.doi.org/10.1016/j.jvc>.
- Simon, D; Naranjo Moreno, S; Hirschberger, J; Moritz, A; Kohn, B; Neumann, S; Jurina, K; Scharvogel, S; Schwedes, C; Reinacher, M; Beyerbach, M and Nolte, I** (2008). Efficacy of a continuous, multiagent chemotherapeutic protocol versus a short-term single-agent protocol in dogs with lymphoma. *J. Am. Vet. Med. Assoc.*, 232: 879-885.
- Starrak, GS; Berry, CR; Page, RL; Johnson, JL and Thrall, DE** (1997). Correlation between thoracic radiographic changes and remission/survival duration in 270 dogs with lymphosarcoma. *Vet. Radiol. Ultrasound*, 38: 411-418.
- Thamm, DH** (2014). *Lymphoma: advances in treatment*. ABVP (The American Board of Veterinary Practitioners). Nashville, Tennessee, USA.
- Vail, DM** (2012). Feline lymphoma and leukemia. In: Withrow, SJ and Vail, DM (Eds.), *Small animal clinical oncology*. (3rd Edn.), Missouri: Saunders. PP: 733-755.
- Vail, DM; Moore, AS; Ogilvie, GK and Volk, LM** (1998). Feline lymphoma (145 cases): proliferation indices, cluster of differentiation 3 immunoreactivity, and their association with prognosis in 90 cats. *J. Vet. Intern. Med.*, 12: 349-354.
- Valli, VE; Jacobs, RM; Norris, A; Couto, CG; Morrison, WB; McCaw, D; Cotter, S; Ogilvie, G and Moore, A** (2000). The histologic classification of 602 cases of feline lymphoproliferative disease using the National Cancer Institute working formulation. *J. Vet. Diag. Invest.*, 12: 295-306.
- Waite, AH; Jackson, K; Gregor, TP and Krick, EL** (2013). Lymphoma in cats treated with a weekly cyclophosphamide, vincristine, and prednisone-based protocol: 114 cases (1998-2008). *J. Am. Vet. Med. Assoc.*, 242: 1104-1109.





**Artículo:**

- **Assessment of the administration of maropitant and loperamide to dogs with cancer for the prevention and reduction of adverse effects associated with the administration of paclitaxel**

*American Journal of Veterinary Research, 2019: 80 (6): 1-6.*



# Assessment of the administration of maropitant and loperamide to dogs with cancer for the prevention and reduction of adverse effects associated with the administration of paclitaxel

Juan C. Cartagena-Albertus DVM

Javier Engel Manchado DVM

Antoaneta Moise DVM

Sergio Moya García DVM

Jose A. Montoya Alonso PhD

Received June 12, 2018.  
Accepted October 25, 2018.

From Animal Blue Care, Autovía A7 Km 204, 29649 Mijas Costa, Spain (Cartagena-Albertus, Engel Manchado, Moya García); Vets4pets Worcester, Blackpole Retail Park, Blackpole Rd, Worcester WR3 8PQ, England (Cartagena-Albertus, Moise); Northlands Veterinary Hospital, 2 Northampton Rd, Kettering NN15 7JU, England (Cartagena-Albertus, Moise); Departamento de Patología Animal, Producción Animal, Bromatología y Tecnología de los Alimentos, Campus Universitario de Arucas—Facultad de Veterinaria, Universidad de las Palmas de Gran Canarias, 35416 Arucas, Spain (Cartagena-Albertus, Montoya Alonso); and Vetersalud Veterinary Hospital Dr. Moya, Avda Joan Miró, 40 29620 Torremolinos, Spain (Moise, Moya García). Dr. Cartagena-Albertus's present address is Northlands Veterinary Hospital, 2 Northampton Rd, Kettering NN15 7JU, England.

Address correspondence to Dr. Cartagena-Albertus (jcarloscartagena@yahoo.es).

## OBJECTIVE

To evaluate the efficacy of maropitant and loperamide for the prevention and reduction of adverse gastrointestinal effects associated with administration of paclitaxel to dogs with cancer.

## ANIMALS

168 dogs with cancer.

## PROCEDURES

The study comprised 2 phases. For phase 1, dogs in the intervention group were administered maropitant and loperamide followed by paclitaxel. Outcomes were compared with those for a control group that received only maropitant and paclitaxel. For phase 2, all dogs of phase 1 that did not receive maropitant and loperamide and that had adverse gastrointestinal effects were enrolled; they received maropitant and loperamide and another dose of paclitaxel.

## RESULTS

In phase 1, significantly fewer dogs in the intervention group had adverse effects. For dogs that had adverse effects, the intervention group had a lower severity of lack of appetite and lethargy. Also, adverse effects for dogs in the intervention group were of significantly shorter duration than for the control group. In phase 2, significant reductions in adverse effects were observed after administration of maropitant and loperamide. In those dogs that still had adverse effects after administration of maropitant and loperamide, there was a significant reduction in severity of signs of nausea and lethargy.

## CONCLUSIONS AND CLINICAL RELEVANCE

A combination of maropitant and loperamide was found to be safe for use and effective for reducing or preventing signs of paclitaxel-induced gastrointestinal effects in dogs. (*Am J Vet Res* 2019;80:xxx-xxx)

Cancer and cancer treatments can result in adverse consequences. To minimize impairment of quality of life and maximize effectiveness of treatments, it is imperative to consider accepted standard medical protocols in conjunction with assessment of an individual patient's concurrent medical issues as well as the implications of multimodal treatments and polypharmacy.<sup>1</sup>

Paclitaxel is a taxane-class antimicrotubule anti-neoplastic agent that suppresses spindle microtubule dynamics. Paclitaxel is an effective chemotherapeutic agent in dogs and cats. Additionally, paclitaxel enhances the cytotoxic effects of ionizing radiation and may induce cell death in malignant tumors (eg, mammary gland carcinomas, squamous cell carcinomas, or mastocytomas)<sup>2-5</sup> by triggering apoptosis. Paclitaxel has a narrow margin of safety. Dogs treated with paclitaxel are likely to have adverse effects, and serious adverse effects commonly occur.<sup>6</sup> The most commonly encountered adverse effects of paclitaxel,

namely neutropenia and gastrointestinal tract disturbances, generally are a result of collateral damage of the cytotoxic agent to rapidly dividing cells. Bone marrow stem cells and gastrointestinal crypt of Lieberkuhn cells are rapidly dividing cells; thus, they are susceptible to the antiproliferative effects of paclitaxel.<sup>7</sup> Paclitaxel can lead to damage to the intestinal mucosa when the production of cells in the crypts is interrupted.<sup>7,8</sup>

The final result is ulceration of the intestines and diarrhea in addition to signs of nausea.<sup>8</sup> Dogs have to be monitored for vomiting, diarrhea, and dehydration during the 2- to 5-day period after chemotherapy administration.<sup>6</sup> Signs can range from mild inappetence and slightly soft feces to severe intractable vomiting and profuse hemorrhagic diarrhea. Dogs with mild clinical signs can often be managed at home with dietary modifications and oral medications. Dogs that vomit even after consumption of only water become dehydrated or lethargic. Dogs with severe hemor-

rhagic diarrhea should be hospitalized<sup>4,7,9,10</sup> and treated appropriately.

Paclitaxel is an agent with poor water solubility.<sup>11</sup> Various factors, including solvents, emulsions, micelles, liposomes, microspheres, nanoparticles, cyclodextrins, pastes, and implants, have been used to improve the solubility of paclitaxel and eliminate undesired adverse effects.<sup>11,12</sup>

Maropitant inhibits the vomiting reflex by blocking NK-1 receptors in the medullary vomiting center.<sup>13</sup> Maropitant is effective in the prevention and treatment of acute vomiting and also delays treatment-induced signs of nausea and vomiting in dogs receiving chemotherapy.<sup>4,14-16</sup> Maropitant should be avoided when an animal has gastrointestinal obstruction or perforation. Because maropitant is bound to plasma proteins, it may compete with other highly bound drugs (eg, loperamide).<sup>13</sup>

Loperamide is an opioid-receptor agonist used for the management of nonspecific acute and chronic diarrhea that alters gastrointestinal tract motility by stimulating circular smooth muscle contraction and, therefore, intestinal segmentation.<sup>13</sup> Loperamide also stimulates absorption and inhibits secretion of fluid and electrolytes.<sup>13</sup> Loperamide should be avoided in animals with gastrointestinal tract obstruction.<sup>13</sup>

The objective of the study reported here was to assess the efficacy of a combination of maropitant and loperamide for the prevention and reduction of adverse effects of the gastrointestinal tract associated with the administration of paclitaxel to dogs with cancer. We hypothesized that administration of the combination of maropitant and loperamide would reduce paclitaxel-induced adverse gastrointestinal effects in tumor-bearing dogs.

## **Materials and Methods**

### **Animals**

Dogs with cancer admitted to 2 veterinary hospitals<sup>a,b</sup> between June 2015 and May 2017 with the intention that they would receive a cycle of paclitaxel consisting of 4 treatments at 3-week intervals were candidates for the study. Inclusion criteria were a histologically confirmed malignancy for which there was a reasonable expectation of responsiveness to paclitaxel (eg, mammary gland carcinoma and squamous cell carcinoma) and no prior treatment with paclitaxel. Exclusion criteria included the use of drugs with antiemetic or antidiarrheal properties within 7 days of the first paclitaxel treatment, dogs with neoplasia of the gastrointestinal tract, dogs with clinical signs of gastrointestinal tract abnormalities before the first paclitaxel treatment, dogs concurrently receiving medications with the potential for gastrointestinal toxicosis, and dogs concurrently receiving medications for the treatment or prevention of a gastrointestinal tract disorder.

Owners signed a consent form confirming that their dog met the inclusion criteria and that they agreed to comply with the protocol established for

the study. Owners were not told whether their dog's treatment included maropitant and loperamide, and the cost of treatment was the same for all dogs in the study, regardless of treatment group. The study was conducted in accordance with ethical guidelines of animal welfare.<sup>17</sup>

### **Procedures**

The study was conducted in 2 phases. Dogs received a cycle of paclitaxel, which consisted of 4 administrations of the drug at 3-week intervals. Pretreatment evaluation of dogs included a complete physical examination, CBC (including a platelet count), serum biochemical analysis, and urinalysis.

For phase 1, maropitant<sup>c</sup> (2 mg/kg, PO, q 24 h for 4 days beginning 12 hours before paclitaxel administration) and paclitaxel<sup>d</sup> (150 mg/m<sup>2</sup>, IV, injected over 15 to 30 minutes) were administered to dogs meeting the inclusion criteria. These dogs subsequently received 3 additional treatments with maropitant and paclitaxel at 3-week intervals (control group; n = 92). Another group of dogs were then enrolled in the study. For this group, dogs that met the inclusion criteria received maropitant and loperamide<sup>e</sup> (0.08 mg/kg, PO, q 8 h for 4 days beginning 12 hours before paclitaxel administration) and paclitaxel, which was followed by 3 additional treatments with maropitant and paclitaxel at 3-week intervals (intervention group; 72).

For phase 2, dogs in the control group of phase 1 that had adverse gastrointestinal effects (n = 87) were administered maropitant and loperamide before they received the first dose of paclitaxel during the second cycle of chemotherapy. These dogs subsequently received 3 additional treatments with maropitant and paclitaxel at 3-week intervals. There was an interval of 3 weeks between the end of phase 1 and the start of phase 2.

### **Assessment of adverse effects**

For phase 1, adverse effects were assessed after only the first paclitaxel administration. For phase 2, adverse effects were also assessed after the administration of maropitant and loperamide and the ensuing dose of paclitaxel.

Each dog was observed for gastrointestinal events for 5 days beginning at the time of paclitaxel administration. All dogs were observed in the hospital for 24 hours after paclitaxel treatment for signs of abnormal health. During that time, a complete physical examination was performed on each dog. Dogs were then discharged to the owners, who were instructed to contact the investigators if any adverse effects were detected after hospital discharge. In addition, all clients were called daily for 5 days after their dogs were discharged from the hospital.

Dogs were monitored for adverse effects, including vomiting, diarrhea, signs of nausea, lack of appetite, and lethargy. Adverse events were evaluated by a veterinarian by use of a scale that corresponded with criteria developed by the Veterinary Cooperative



**Table 1**—Signalment of the dogs in phase 1 of a study to assess the efficacy of maropitant and loperamide for the prevention or reduction of adverse effects of the gastrointestinal tract associated with the administration of paclitaxel.

Variable	Control	Intervention	Total	P value*
Sex				0.280
Male	37 (40.2)	37 (48.7)	<b>74 (44.0)</b>	
Female	55 (59.8)	39 (51.3)	<b>94 (56.0)</b>	
Neuter status				0.332
Sexually intact	37 (40.2)	34 (44.7)	<b>71 (42.3)</b>	
Castrated or spayed	55 (59.8)	42 (55.3)	<b>97 (57.7)</b>	
Breed				0.449
Purebred	75 (81.5)	58 (76.3)	<b>133 (79.2)</b>	
Crossbred	17 (18.5)	18 (23.7)	<b>35 (20.8)</b>	

Values reported are number (percentage). The control group consisted of dogs that concurrently received maropitant and paclitaxel, and the intervention group consisted of dogs that concurrently received maropitant and loperamide in addition to paclitaxel.

\*Values represent results of a Wilcoxon rank sum test and were considered significant at  $P < 0.05$ .

Oncology Group.<sup>18</sup> Adverse events were graded on a scale that ranged from 0 (none) to 4 (life-threatening event). Information was recorded as the number of adverse events, duration of adverse events, and time of the adverse events (ie, interval from paclitaxel administration until onset of event) for the 5-day period.

## Statistical analysis

The study was conducted in accordance with a nonrandomized, nonblinded, historically controlled design. Efforts were made to ensure the intervention and control groups were comparable with regard to signalment; however, there may have been differences over time or minor variations in the clinical environment. Therefore, in lieu of parametric tests, distribution-free nonparametric tests were chosen for all statistical comparisons.<sup>19</sup>

For phase 1, Fisher exact tests were used to rule out differences in signalment between the intervention and control groups and to determine significant differences in the overall incidence of each adverse effect. Wilcoxon rank sum tests were used to rule out differences in body weight between the intervention and control groups. Mantel-Haenszel linear trend tests were used to compare the groups on the basis of the severity of adverse effects, time to onset of effects, and duration of effects for those dogs that had adverse effects.

For phase 2, the McNemar test of symmetry was used to compare the overall incidence of each adverse effect for paclitaxel with and without the administration of maropitant and loperamide. Wilcoxon signed rank tests were used to compare the severity of adverse effects within dogs that had adverse effects to paclitaxel with and without the administration of maropitant and loperamide. All statistical analyses were performed with statistical software.<sup>f</sup> Significance was set at  $P < 0.05$ .

## Results

### Animals

A total of 168 dogs were enrolled in the study for phase 1. There were 92 dogs in the control

**Table 2**—Overall incidence of adverse effects for the dogs during phase 1.

Adverse effect	Control (n = 92)	Intervention (n = 76)	P value*
Vomiting	55 (59.8)	5 (6.6)	< 0.001
Diarrhea	60 (65.2)	7 (9.2)	< 0.001
Signs of nausea	80 (87.0)	13 (17.1)	< 0.001
Lack of appetite	85 (92.4)	16 (21.1)	< 0.001
Lethargy	85 (92.4)	13 (17.1)	< 0.001

There were 87 dogs in the control group and 16 dogs in the intervention group that had at least 1 adverse effect; many dogs had > 1 adverse effect.

\*Values represent results of a Fisher exact test and were considered significant at  $P < 0.05$ .

See Table 1 for remainder of key.

group (maropitant and paclitaxel) and 76 dogs in the intervention group (maropitant and loperamide and paclitaxel; **Table 1**). No significant differences were detected between dogs in the intervention and control groups for signalment factors, including sex ( $P = 0.280$ ), neuter status ( $P = 0.332$ ), and breed (purebred vs crossbred;  $P = 0.449$ ). Mean  $\pm$  SD body weight of the 168 dogs was  $15.7 \pm 10.5$  kg; body weight did not differ significantly ( $P = 0.113$ ; Wilcoxon rank sum test) between the control ( $16.9 \pm 10.8$  kg) and intervention ( $14.4 \pm 10.0$  kg) groups. Of the 92 control dogs in phase 1, 87 (94.6%) had adverse effects and were subsequently enrolled in phase 2 of the study.

### Phase 1

Overall, fewer dogs had adverse effects when maropitant and loperamide were administered in conjunction with paclitaxel for cancer treatment (**Table 2**). Specifically, the intervention group had significantly ( $P < 0.001$ ) lower incidences of vomiting, diarrhea, signs of nausea, lack of appetite, and lethargy, compared with results for the control group.

Within the dogs that had adverse effects, the grades of severity for the intervention group were significantly lower for both lack of appetite ( $P = 0.002$ ) and lethargy ( $P = 0.037$ ) than were the grades for these effects for the control group (Table 2). No

**Table 3**—Grade of severity of the adverse effects for dogs during phase 1.

Adverse effect	Grade	Control	Intervention	P value*
Vomiting	1	0 (0)	0 (0)	0.157
	2	3 (5.5)	0 (0)	
	3	28 (50.9)	5 (100)	
	4	24 (43.6)	0 (0)	
Diarrhea	1	0 (0)	0 (0)	0.483
	2	1 (1.7)	0 (0)	
	3	32 (53.3)	5 (71.4)	
	4	27 (45.0)	2 (28.6)	
Signs of nausea	1	4 (5.0)	0 (0)	0.099
	2	20 (25.0)	8 (61.5)	
	3	40 (50.0)	4 (30.8)	
	4	16 (20.0)	1 (7.7)	
Lack of appetite	1	0 (0)	2 (12.5)	0.002
	2	11 (12.9)	2 (12.5)	
	3	46 (54.1)	12 (75.0)	
	4	28 (32.9)	0 (0)	
Lethargy	1	6 (7.1)	4 (30.8)	0.037
	2	27 (31.8)	4 (30.8)	
	3	41 (48.2)	4 (30.8)	
	4	11 (12.9)	1 (7.7)	

Grade of severity was assigned by use of a scale that ranged from 0 (none) to 4 (life-threatening event) and corresponded with criteria developed by the Veterinary Cooperative Oncology Group.<sup>18</sup>

\*Values represent results of a Mantel-Haenszel linear trend test and were considered significant at  $P < 0.05$ .

See Tables 1 and 2 for remainder of key.

significant differences were found between groups for the grades for vomiting ( $P = 0.157$ ), diarrhea ( $P = 0.483$ ), or signs of nausea ( $P = 0.099$ ; **Table 3**).

For the 16 dogs of the intervention group that had adverse effects, the onset was only 1 day after paclitaxel administration. In contrast for the control group, the onset ranged from 1 to 3 days after paclitaxel administration, with the onset of adverse effects within 1 day in 50 of 87 (57.5%) control dogs that had adverse effects. For the dogs that had adverse effects, the clinical signs developed significantly ( $P = 0.003$ ) more acutely after paclitaxel administration in the intervention group than in the control group. In the dogs of the intervention group that had adverse effects, the effects were of a significantly ( $P = 0.040$ ) shorter duration (1.87 days), compared with the duration for the control group (2.28 days; **Table 4**).

## Phase 2

A total of 87 (94.6%) control dogs in phase 1 had adverse effects and were enrolled in phase 2. There was a significant ( $P < 0.001$ ; McNemar test) reduction in grade of severity for all 5 adverse effects after paclitaxel administration for dogs that were concurrently receiving maropitant and loperamide, compared with when dogs received only maropitant and paclitaxel (**Table 5**). Lethargy was eliminated in 61 of 85 (71.8%) dogs, and vomiting was eliminated in

**Table 4**—Time of onset and duration of adverse effects for dogs in phase 1.

Variable	Control	Intervention	P value*
Onset (d)			0.003
1	50 (57.5)	16 (100)	
2	31 (35.6)	0 (0)	
3	6 (6.9)	0 (0)	
Duration (d)			0.040
1	12 (13.8)	6 (37.5)	
2	40 (46.0)	6 (37.5)	
3	29 (33.3)	4 (25.0)	
4	5 (5.7)	0 (0)	
5	1 (1.1)	0 (0)	

Onset represents the number of days from paclitaxel administration until first detection of adverse effects.

\*Values represent results of a Mantel-Haenszel linear trend test and were considered significant at  $P < 0.05$ .

See Tables 1 and 2 for remainder of key.

51 of 55 (92.7%) dogs during the first 5 days after paclitaxel administration.

For those dogs that still had adverse effects after paclitaxel and concurrent administration of maropitant and loperamide, there was a significant reduction in the mean  $\pm$  SD grade of severity for nausea (from  $2.94 \pm 0.7$  to  $2.23 \pm 0.4$ ;  $n = 17$ ;  $P = 0.008$ ) and lethargy (from  $2.71 \pm 0.9$  to  $2.25 \pm 0.5$ ;  $n = 24$ ;  $P = 0.047$ ). There was not a significant ( $P = 0.806$ ) reduction in grade of severity for lack of appetite (mean grade, 3.1) with and without maropitant and loperamide administration. Reduction in grade of severity was not as-

**Table 5**—Incidence of adverse effects for 87 dogs during phase 2.

Adverse effect	After paclitaxel and maropitant	After paclitaxel and maropitant and loperamide	Reduction
Vomiting	55 (63.2)	4 (7.3)	51 (92.7)
Diarrhea	60 (69.0)	5 (8.3)	55 (91.7)
Signs of nausea	80 (92.0)	17 (21.3)	63 (78.8)
Lack of appetite	85 (97.7)	23 (27.1)	62 (72.9)
Lethargy	85 (97.7)	24 (28.2)	61 (71.8)

See Tables 1 and 2 for key.

sessed for vomiting or diarrhea because there were too few dogs (4 and 5, respectively) that continued to have these adverse effects.

## Discussion

Chemotherapy-induced nausea, vomiting, and diarrhea are common adverse effects of cancer treatment, especially after paclitaxel administration.<sup>6</sup> In the study reported here, a combination of maropitant and loperamide was evaluated for its ability to prevent paclitaxel-induced gastroenteritis in tumor-bearing dogs. The study was conducted solely to investigate whether maropitant and loperamide would decrease or prevent the adverse gastrointestinal effects of paclitaxel; it was not designed to assess the efficacy of chemotherapy because most of the dogs enrolled already had a very poor to guarded prognosis on the basis of the dimensions of the initial neoplasm or presence of metastases. The anticipated short life expectancies of these dogs also meant that it was not feasible to recruit patients for a third cycle of chemotherapy. Therefore, dogs were enrolled in phase 1 for the first cycle of treatment given the fact the authors had seen severe adverse effects attributable to paclitaxel in previous patients or in phase 2 because the dogs had adverse gastrointestinal effects during the initial cycle of treatment.

The P-glycoprotein is a protein of the cell membrane that pumps drugs out of cells. Loperamide and paclitaxel are P-glycoprotein substrates. Paclitaxel reportedly is pumped from cells by P-glycoprotein in humans, but there currently are no data as to whether paclitaxel is pumped from cells by P-glycoprotein in dogs.<sup>20</sup> Because coadministration of drugs is a common practice in veterinary medicine, pharmacokinetic and toxicological implications may develop when 2 P-glycoprotein substrates are used in the treatment of domestic animals. Mutation of a multiple-drug resistance gene in dogs that likely results in ivermectin sensitivity in several breeds (eg, Collies, Australian Shepherds, Shetland Sheepdogs, Old English Sheepdogs, German Shepherd Dogs, English Shepherds, herding-breed crosses, Silken Windhounds, and Long-haired Whippets) allows loperamide to penetrate the CNS and cause profound sedation.<sup>13</sup> However, there was no evidence of clinically relevant effects with concurrent use of paclitaxel and loperamide in the present study.

Administration of chemotherapeutics results in various degrees of damage to normal cells from the cytotoxic agents. Therefore, clinicians should know how to manage common adverse effects associated with chemotherapy when administering a drug such as paclitaxel. Most commonly, adverse gastrointestinal effects usually are evident 2 to 5 days after chemotherapeutic administration. In the study reported here, the onset of adverse effects was 1 to 3 days after paclitaxel administration for all dogs. More intensive or more frequent monitoring could have resulted in earlier detection of adverse effects.

Paclitaxel has a narrow margin of safety. All treated dogs are likely to have adverse effects, and serious adverse effects commonly occur. Neutropenia and gastrointestinal mucosal toxicosis develop in most treated patients. Clinical signs of gastrointestinal tract abnormalities can range from mild loss of appetite and slightly soft feces to severe vomiting or large amounts of watery or hemorrhagic diarrhea.<sup>4,7,9,10,21,22</sup> Maropitant can decrease the incidence and severity of diarrhea after cytotoxic treatments<sup>10</sup>; therefore, it was not possible to determine the proportion of the antidiarrheal effect of maropitant and loperamide that was attributable to maropitant or to loperamide.

Results of the study reported here supported the contention that maropitant and loperamide can be effective in preventing or delaying the onset of adverse effects (eg, vomiting, diarrhea, signs of nausea, lack of appetite, and lethargy) associated with administration of paclitaxel. Within the dogs that had any adverse effects, those treated with maropitant and loperamide had significantly less severity for lack of appetite and lethargy and a significantly shorter duration of adverse effects, compared with results for the control group. No differences were found in the grade of severity of vomiting, diarrhea, or signs of nausea. However, the lack of significant differences may have been attributable, in part, to the fact that so few dogs in the intervention group had any adverse effects.

Human oncology patients have nausea, vomiting, and diarrhea resulting from chemotherapy, and these effects are more difficult to control during subsequent cycles of chemotherapy when they are not adequately controlled after the initial treatment.<sup>23</sup> In the present study, significant reductions in all adverse effects were detected during phase 2 after adminis-

tration of paclitaxel and concurrent administration of maropitant and loperamide in dogs that had adverse gastrointestinal effects after the first treatment with maropitant and paclitaxel.

The prophylactic use of maropitant and loperamide can improve the quality of life and eliminate the need for reduction in the dose of chemotherapeutics in some dogs. Effects on the gastrointestinal tract generally were transient, and dogs recovered in sufficient time to allow continuation of treatment. Prophylactic treatment is the current standard of care in veterinary patients receiving cytotoxic chemotherapeutics such as paclitaxel.<sup>3,10,21,24</sup>

Limitations of the study reported here included participation of the owners to subjectively monitor signs of gastrointestinal toxicosis and to return their dogs to the hospitals when adverse effects were detected. Because the study was not conducted as a randomized design, observer bias cannot be ruled out, and it essentially was conducted as an unmasked study. Additionally, because the dogs were not randomly assigned to treatments in a systematic manner, the impact of other factors may have differed between the first 92 dogs (control group) and the subsequent 76 dogs (intervention group).

In the present study, 168 dogs received paclitaxel with maropitant or paclitaxel with maropitant and loperamide. The combination of maropitant and loperamide was found to be safe for use in tumor-bearing dogs, with no clinically relevant toxic effects that required veterinary intervention. The combination of maropitant and loperamide was highly effective in reducing or preventing paclitaxel-induced adverse gastrointestinal effects in tumor-bearing dogs.

## Footnotes

- a. Animal Blue Care, Mijas, Spain.
- b. Vetersalud Veterinary Hospital Dr. Moya, Torremolinos, Spain.
- c. Cerenia, Zoetis UK Limited, Tadworth, England.
- d. Paccal Vet-CA1, Oasmia Pharmaceutical AB, Uppsala, Sweden.
- e. Imodium, Johnson & Johnson Medical Ltd, Wokingham, England.
- f. IBM SPSS Statistics, version 24.0, Armonk, NY.

## References

1. Scripture CD, Figg WD. Drug interactions in cancer therapy. *Nat Rev Cancer* 2006;6:546–558.
2. Khanna C, Rosenberg M, Vail DM. A review of paclitaxel and novel formulations including those suitable for use in dogs. *J Vet Intern Med* 2015;29:1006–1012.
3. Kim J, Doerr M, Kitchell BE. Exploration of paclitaxel (Taxol) as a treatment for malignant tumors in cats: a descriptive case series. *J Feline Med Surg* 2015;17:186–190.
4. Vail DM, Rodabaugh HS, Conder GA, et al. Efficacy of injectable maropitant (Cerenia) in a randomized clinical trial for prevention and treatment of cisplatin-induced emesis in dogs presented as veterinary patients. *Vet Comp Oncol* 2007;5:38–46.
5. von Euler H, Rivera P, Nyman H, et al. A dose-finding study with a novel water-soluble formulation of paclitaxel for the treatment of malignant high-grade solid tumours in dogs. *Vet Comp Oncol* 2013;11:243–255.
6. Vail DM, von Euler H, Rusk AW, et al. A randomized trial investigating the efficacy and safety of water soluble micellar paclitaxel (Paccal Vet) for treatment of nonresectable grade 2 or 3 mast cell tumors in dogs. *J Vet Intern Med* 2012;26:598–607.
7. Thamm DH, Vail DM. Aftershocks of cancer chemotherapy: managing adverse effects. *J Am Anim Hosp Assoc* 2007;43:1–7.
8. Axiak SM, Selting KA, Decedue CJ, et al. Phase I dose escalation safety study of nanoparticulate paclitaxel (CTI 52010) in normal dogs. *Int J Nanomedicine* 2011;6:2205–2212.
9. Endicott M. Oncologic emergencies. *Clin Tech Small Anim Pract* 2003;18:127–130.
10. Rau SE, Barber LG, Burgess KE. Efficacy of maropitant in the prevention of delayed vomiting associated with administration of doxorubicin to dogs. *J Vet Intern Med* 2010;24:1452–1457.
11. Nehate C, Jain S, Saneja A, et al. Paclitaxel formulations: challenges and novel delivery options. *Curr Drug Deliv* 2014;11:666–686.
12. Singla AK, Garg A, Aggarwal D. Paclitaxel and its formulations. *Int J Pharm* 2002;235:179–192.
13. Ramsey I. Part A—canine and feline. *Small animal formulary*. 9th ed. Quedgeley, England: British Small Animal Veterinary Association, 2017;227–234.
14. Biller B, Berg J, Garrett L, et al. Oncology guidelines for dogs and cats. *J Am Anim Hosp Assoc* 2016;52:181–204.
15. de la Puente-Redondo VA, Tilt N, Rowan TG, et al. Efficacy of maropitant for treatment and prevention of emesis caused by intravenous infusion of cisplatin in dogs. *Am J Vet Res* 2007;68:48–56.
16. Navari RM. Role of neurokinin-1 receptor antagonists in chemotherapy-induced emesis: summary of clinical trials. *Cancer Invest* 2004;22:569–576.
17. Jennings M, Berdoy M, Hawkins P, et al. General principles of good practice. In: Jennings M, ed. *Guiding principles on good practice for animal welfare and ethical review bodies*. 3rd ed. Southwater and Hull, England: The Royal Society for the Prevention of Cruelty to Animals and the Laboratory Animal Science Association, 2015;8–14.
18. Veterinary Cooperative Oncology Group—common terminology criteria for adverse events (VCOG-CTCAE) following chemotherapy or biological antineoplastic therapy in dogs and cats v1.1. *Vet Comp Oncol* 2016;14:417–446.
19. Wu P, Han Y, Chen T, et al. Causal inference for Mann-Whitney-Wilcoxon rank sum and other nonparametric statistics. *Stat Med* 2014;33:1261–1271.
20. Zhang J, Sun T, Liang L, et al. Drug promiscuity of P-glycoprotein and its mechanism of interaction with paclitaxel and doxorubicin. *Soft Matter* 2014;10:438–445.
21. Poirier VJ, Hershey AE, Burgess KE, et al. Efficacy and toxicity of paclitaxel (Taxol) for the treatment of canine malignant tumors. *J Vet Intern Med* 2004;18:219–222.
22. Rivera P, Akerlund-Denneberg N, Bergvall K, et al. Clinical efficacy and safety of a water-soluble micellar paclitaxel (Paccal Vet) in canine mastocytomas. *J Small Anim Pract* 2013;54:20–27.
23. Schnell FM. Chemotherapy-induced nausea and vomiting: the importance of acute antiemetic control. *Oncologist* 2003;8:187–198.
24. Silva DM, Franciosi AI, Pezzini PC, et al. Subcutaneous administration of paclitaxel in dogs with cancer: a preliminary study. *Can Vet J* 2015;56:823–830.



### OBJETIVO 3

- Mediante las últimas investigaciones definir las ventajas e inconvenientes de la esterilización en perros y gatos desde el punto de vista oncológico.

#### **Actividad de Transferencia del Conocimiento:**

- **Esterilización: del mito a la realidad.** Ponencia y Mesa redonda: “Ventajas e inconvenientes de la esterilización en la oncología de los pequeños animales”

*Congreso Málaga Vet Summit 2017, 25th November 2017*





MÁLAGA  
**VETSUMMIT**  
25 NOV / 2017



# Esterilización: del mito a la realidad



CONCLUSIONES



La castración (orquiectomía, ovariectomía, ovariopneumectomía) conlleva una serie de beneficios para la salud de la mascota, pero también puede suponer una serie de perjuicios, que deben ser analizados de **forma individualizada** por el veterinario antes de asesorar a los propietarios, de forma responsable, sobre esta cirugía.

Factores como la edad del animal, la raza, el compromiso del propietario o el uso previsto del animal deberán ser tenidos en cuenta.

La edad a la que se realiza la cirugía también es determinante; muchos de los problemas de una castración prepúbere se pueden evitar realizando la cirugía, siempre que sea posible, cuando el animal haya alcanzado la madurez física.

Por estos motivos la castración nunca deberá ser planteada de manera sistemática y rutinaria a todos nuestros pacientes. Son los propietarios los que deben decidir y aceptar dicho procedimiento una vez hayan sido convenientemente informados sobre las ventajas y los inconvenientes del mismo.

---

## INCONVENIENTES DE LA CASTRACIÓN (CONTRAS)

---

Osteosarcoma  
Carcinoma prostático  
Hemangiosarcoma  
Linfoma y linfosarcoma  
Mastocitoma  
Carcinoma de células transicionales  
Incontinencia urinaria  
Infección urinaria persistente  
Inmadurez de los órganos genitales  
Riesgos quirúrgicos  
Alteraciones ortopédicas  
Enfermedades inmunes  
Reacciones vacunales  
Hipotiroidismo  
Progresión Sind. Disfunción Cognitiva  
Problemas de comportamiento (miedos)

---

## CONVENIENTES DE LA CASTRACIÓN (PROS)

---

Evita gestaciones no deseadas  
Evita el celo y la pseudogestación  
Evita la piómetra  
Evita tumor testicular  
Evita tumor de ovario/útero  
Disminución tumores de mama  
Disminución tumores perianales  
Disminución hernias perineales/inguinales  
Disminución hiperplasia prostática benigna  
Disminución prostatitis / quistes prostáticos  
Disminución alopecia glándula supracaudal  
Mejora el control de la diabetes mellitus  
Mejor control de la epilepsia  
Prolonga la esperanza de vida  
Mejora algunos comportamientos

Estas conclusiones sólo pretenden exponer de forma conjunta los estudios disponibles sobre los efectos de la castración en las mascotas, con el único objetivo de servir de apoyo a los veterinarios.



# VENTAJAS DE LA CASTRACIÓN



## 01.

### Evita gestaciones no deseadas.

También se consigue este efecto mediante la esterilización sin la extirpación gonadal. El problema es que la vasectomía tiene mayores complicaciones postoperatorias y la ligadura de trompas no es una técnica viable en perras y menos aún en gatas.

## 02.

### Evita el celo y la pseudogestación.

En las perras es importante realizar la cirugía durante el anestro, aproximadamente unos 3 meses después del estro.

La intervención durante el proestro/estro puede suponer mayor riesgo de hemorragia y durante el diestro puede conllevar a que persista la pseudogestación (esto se debe a que, al extirpar los cuerpos lúteos del ovario, habrá una bajada repentina de progesterona y por lo tanto un pico de prolactina que estimula la lactación).

## 03.

Evita la aparición de **piómetra**, que afecta aproximadamente al 25 % de las perras enteras antes de los 10 años de edad. Suele ocurrir durante el diestro, donde hay elevados niveles de progesterona y bajos de estradiol.

## 04.

Evita la existencia de **tumores testiculares, vaginales (leiomiomas), ováricos y uterinos**, independientemente de que se haya realizado una ovariectomía o una ovariectomía, ya que los tumores de útero dependen en gran medida de las hormonas ováricas para su desarrollo. En el caso de tumores vaginales extirpados quirúrgicamente la castración ayuda a evitar las recidivas, sobre todo si la extirpación del tumor no ha sido completa.

## 05.

**Disminuye la probabilidad de padecer tumores de mama.** Están considerados una de las neoplasias más frecuentes en los animales de compañía. El riesgo de padecer tumores de mama aumenta con cada ciclo estral, lo que indica que las hormonas sexuales suponen un factor condicionante negativo para su desarrollo. La probabilidad de aparición será menor cuanto antes sea castrada la hembra:

- **Perras (hasta un 60 % de los tumores mamaros son malignos en esta especie):**
  - castración antes del primer celo (prepuber) = 0.5 % probabilidad tumores de mama.
  - castración después del primer celo / antes del segundo celo = 9 % probabilidad tumores de mama.
  - castración después del segundo celo / antes del tercer celo = 26 % probabilidad tumores de mama.
  - castración posterior al tercer celo = no conlleva una disminución en la probabilidad de padecer tumores mamaros futuros.
- **Gatas (el 90 % de los tumores mamaros se consideran malignos)**
  - castración antes de los 6 meses de edad (prepuber) = 9 % probabilidad tumores de mama.
  - castración después del primer celo = 14 % probabilidad tumores de mama.
  - castración después del segundo celo = 89 % probabilidad tumores de mama.
  - castración posterior al tercer celo / 2 años de edad = no conlleva una disminución en la probabilidad de padecer tumores mamaros futuros.
  - Requiere una mención especial la hiperplasia mamaria benigna felina que en caso de presentarse ocurre tras el primer celo.

Como podemos ver, en ambas especies el efecto protector de la castración ocurre sólo si la cirugía se realiza antes del tercer celo. Si una hembra entera presenta un tumor mamario, la castración supondrá un aumento de la supervivencia de un 45 %, comparativamente a si no fuera castrada. Esto es independiente de la edad a la que se realice la cirugía.

## 06.

**Disminuye la probabilidad de padecer tumores perianales.** Estos tumores son habituales en perros enteros que padecen tumores testiculares. Si el tumor perineal aparece en una hembra habría que pensar en la posibilidad de un tumor en glándulas adrenales (productor de testosterona).

## 07.

**Disminuye la probabilidad de padecer hernias perineales e inguinales.**

## 08.

**Disminuye la probabilidad de padecer hiperplasia prostática benigna.** La padecen un alto porcentaje de perros enteros, pudiendo presentar o no signos clínicos:

- 50% de los perros con 3 años de edad.
- 80% de los perros con 6 años de edad.
- 98% de los perros con 9 años de edad.

Los perros castrados también padecen menos prostatitis y quistes prostáticos.

## 09.

**Disminuye la probabilidad de padecer alopecia de la glándula supracaudal.**

## 10.

**Mejor control de la diabetes mellitus.**

Durante el diestro hay mayor riesgo de padecer diabetes transitoria o permanente debido a las elevadas concentraciones de progesterona que tiene efecto antagónico a la insulina y estimula la GH que es una hormona diabética. Por este motivo las hembras diabéticas deberán ser castradas para un óptimo control de la glucemia.

## 11.

**Mejor control de la epilepsia.**

Algunos estudios indican que las hembras enteras con epilepsia primaria pueden presentar más crisis convulsivas durante el estro y el final del diestro por lo que la castración podría resultar beneficiosa.

## 12.

**Prolonga la esperanza de vida.**

Los animales castrados viven más que los enteros. Tienen menos probabilidad de morir por determinadas enfermedades infecciosas, accidentes durante el vagabundeo, etc.; pero aumentan el riesgo de morir de cáncer (probablemente porque viven más años) y de enfermedades inmunomediadas.

## 13.

**Cambios en el comportamiento.**

• En hembras castradas:

- La conducta sexual desaparecerá definitivamente (atracción de machos, marcaje, agresividad que empeora durante el celo...
- La agresividad competitiva (hacia personas) sólo desaparece si la perra la manifiesta "exclusivamente" durante el celo (en cualquier otro caso la castración empeorará la agresividad)

• En machos castrados:

- La conducta sexual puede ver disminuida su intensidad de forma rápida, otras veces de forma lenta y progresiva, y en ocasiones el cambio de conducta no se produce nunca. El mantenimiento de esta conducta dependerá de las experiencias previas que haya tenido el macho.
- Lamontadiminuyeun65%enperroscastrados. El marcaje territorial con orina disminuye un 50% en perros y 85% en gatos. El vagabundeo (roaming) disminuye un 90% en ambas especies.
- La agresividad intrasexual (entre animales del mismo sexo), por motivo territorial o por la presencia de hembras en celo, disminuye un 60% en perros y 85% en gatos.
- La agresividad competitiva (hacia personas/propietarios) disminuye un 25% en perros.

# INCONVENIENTES DE LA CASTRACIÓN



## 01.

**Tumores.** Los estrógenos y la progesterona tienen un papel importante sobre la inmunidad, motivo por el cual la castración puede suponer un aumento en el riesgo de padecer algunos tipos de cáncer. Hay que considerar que los animales castrados suelen vivir más años que los enteros, de modo que tendrán más probabilidad de padecer tumores en edad avanzada y de morir a consecuencia de ellos.

## 02.

**Osteosarcoma.** Existe un efecto protector de las hormonas sexuales durante el desarrollo y mantenimiento de la estructura ósea. Los estrógenos y la testosterona pueden inhibir la proliferación y malignización de los osteoblastos. Por este motivo la castración puede aumentar ligeramente el riesgo de padecer osteosarcomas, sobre todo si se realiza antes del año de edad. Este tumor es más frecuente en machos pero también puede afectar a hembras. Hay razas especialmente predisuestas.

## 03.

**Carcinoma prostático.** Un macho castrado tiene de 2-8 veces más probabilidad de padecer este tumor aunque su incidencia es extremadamente baja.

## 04.

**Hemangiosarcoma** (esplénico, cardíaco, cutáneo).

La probabilidad de padecer este tipo de tumor es mayor en animales castrados. Los machos y las hembras castradas tienen más del doble de riesgo de desarrollar un hemangiosarcoma esplénico que los animales enteros. Las hembras castradas tienen 5 veces más riesgo que los machos castrados de desarrollar un hemangiosarcoma cardíaco.

## 05.

**Linfoma y linfosarcoma.** La castración supone 3-4 veces mayor riesgo de padecer trastornos linfoproliferativos, sobre todo si la cirugía es temprana (edad prepúber), donde la probabilidad se triplica.

## 06.

**Mastocitoma.** Las hormonas sexuales parecen tener un efecto protector para este tipo de tumor aunque todavía no se han descubierto receptores estrogénicos en estas células tumorales. La frecuencia de aparición de mastocitoma aumenta en hembras castradas, y suelen aparecer a una edad avanzada. Si la castración es temprana implica que los tumores aparezcan a más pronta edad.

## 07.

**Carcinoma de células transicionales (vejiga).** La castración supone el doble de riesgo de padecer tumores de las vías urinarias.

## 08.

**Incontinencia urinaria.** Puede ser muy molesta para los propietarios del animal. Hay algunas razas predisuestas a padecer esta enfermedad, afectando más a perras de talla mediana-grande. La edad de la castración influye significativamente:

- castración antes de los 3 meses de edad = 13 % probabilidad de desarrollarla.
- castración después de los 3 meses de edad = 5 % probabilidad de desarrollarla. a partir de los 12 meses la edad de castración no influye en el desarrollo de la incontinencia urinaria.

Este porcentaje puede disminuirse realizando una colposuspensión al ligamento prepubiano o a la porción caudal de la línea alba durante la cirugía, siendo éste un procedimiento que carece de riesgos o efectos secundarios. Las perras enteras tienen muy poca incidencia de incontinencia urinaria (8 veces menos que las castradas). En los machos es una enfermedad muy poco frecuente.

## 09.

**Infección urinaria persistente.** Hay más riesgo en hembras castradas antes de la pubertad.

## 10.

**Inmadurez de los órganos genitales.** Puede provocar una **dermatitis perivulvar** crónica, agravada si la perra tiene obesidad debido a la castración. Existe un mayor riesgo de **vaginitis**. La frecuencia de presentación aumenta en perras castradas prepúberes, aunque puede afectar a perras enteras.

## 11.

**Riesgos quirúrgicos.** La incidencia es muy baja e incluye:

- Infecciones, abscesos
- Dehiscencia de suturas, suturas mordisqueadas...
- Hemorragias: ocurre sobre todo si la cirugía se realiza en proestro o estro, en animales de gran tamaño con abundante grasa intraabdominal...
- Síndrome del ovario remanente: es una complicación poco frecuente causado por la incompleta extirpación del ovario durante la cirugía. El ovario derecho se ve afectado con mayor frecuencia al estar localizado más cranealmente y tener más
- difícil acceso. La hembra manifestará signos clínicos de proestro/estro incluyendo flujo vaginal, inflamación de la vulva y cambios de comportamiento.
- Piómetra del muñón: es muy poco frecuente, puede ir acompañada de un síndrome
- de ovario remanente o de una suplementación con progestágenos para que se produzca.
- Lesión ureteral: puede dañarse durante la ovariectomía.
- Riesgos anestésicos, sobre todo si la cirugía es prepuber: hipoglucemia, hipotermia, bajo metabolismo de los anestésicos...

## 12.

**Obesidad.** Los estrógenos regulan la saciedad a nivel del SNC de modo que tras la castración, sobre todo en las hembras, se produce un aumento del apetito. Como también supone una reducción del índice metabólico y de las necesidades energéticas los animales castrados tienen más probabilidad de padecer sobrepeso u obesidad, debiendo ser controladas con una correcta pauta de alimentación y de ejercicio. No hay diferencia en cuanto a la obesidad entre animales castrados antes o después de la pubertad.

## 13.

**Alteraciones ortopédicas.** Los estrógenos influyen en el crecimiento óptimo de los huesos. La castración supondrá un retraso en el cierre de las fisis óseas y por consiguiente los huesos crecerán más de lo normal. Este hecho, unido al aumento de peso frecuente en los animales castrados, puede conllevar teóricamente a una mayor presentación de patologías articulares (displasia...), fracturas óseas, rotura de ligamento cruzado anterior, etc. Hay gran controversia al respecto y no existe actualmente una evidencia científica claramente definida al respecto.

## 14.

**Enfermedades inmunes.** A nivel inmunológico hay una interrelación directa entre las hormonas sexuales y el sistema inmune, de modo que el estado sexual del animal influirá significativamente en la posibilidad de padecer enfermedades infecciosas y/o inmunitarias. Las hembras tienen mayor inmunidad que los machos (excepto durante la gestación, donde la inmunidad celular descende) lo que supone un mayor padecimiento de enfermedades inmunes.

- Durante el proestro / estro:

- hay niveles elevados de *estrógenos*.
- se consideran hormonas con efecto proinflamatorio
- hay una elevación de la respuesta celular (linf T, linf B, INF- $\gamma$ ...)

- Durante el diestro:

- hay niveles elevados de *progesterona* (junto a niveles bajos de estrógenos)
- se consideran hormonas con efecto inmunosupresor
- hay una disminución de la respuesta celular (linf T, linf B, INF- $\gamma$ ...)
- esta bajada de defensas favorece la propagación de bacterias, las cuales pudieran provocar el desarrollo de piómetras.

La *prolactina* aumenta la inmunidad celular.

## 15.

**Reacciones vacunales.** Los animales castrados, debido a la privación hormonal, padecen más enfermedades inmunes y tienen más probabilidad de padecer reacciones vacunales.

## 16.

**Hipotiroidismo.** Los animales enteros padecen menos tiroiditis inmunes (motivo de hipotiroidismo). La progesterona aumenta la producción de hormonas tiroideas.

## 17.

**Síndrome de disfunción cognitiva (SDC).** Esta patología tiene la misma prevalencia en animales castrados que en enteros. Sin embargo, la testosterona tiene cierto efecto protector y ralentiza su progresión en caso de que el animal la padezca. Por este motivo la castración está totalmente contraindicada en animales que manifiesten signos debido al SDC (como por ejemplo eliminación inadecuada en casa) ya que pasarían con más rapidez del nivel medio de disfunción al severo. Este deterioro cognitivo, una vez instaurado, siempre avanza con la edad. Por el contrario si un animal geriátrico no lo padece es poco probable que lo vaya a desarrollar a edades avanzadas.


## 18.

**Problemas de comportamiento.** Está contraindicada la castración en una hembra que tiene agresividad intrasexual o competitiva (hacia personas), excepto cuando dicha agresividad se produce sólo cuando tiene el celo. El comportamiento agresivo tras la castración es más extremo en las hembras que eran agresivas antes de la cirugía.

Otros comportamientos empeoran con la castración:

- Miedo a tormentas, ruidos, disparos...(puede estar relacionado con la mayor presentación de hipotiroidismo en animales castrados).
- Ansiedad por separación.
- Hiperactividad, excitabilidad.
- Timidez, micción por sumisión.

Este empeoramiento se da más en hembras que en machos, sobre todo cuando la castración se realiza antes de los 6 meses.





**vet**<sup>+</sup>  
MÁLAGA  
**VETSUMMIT**  
25 NOV / 2017





## CONCLUSIONES:

**Primera:** Los tumores uretrales son raros en los perros e incluyen básicamente a los carcinomas de células transicionales y los fibrosarcomas. Los leiomiomas uretrales no han sido descritos en la literatura veterinaria. Estos tumores pueden crecer hacia la vagina y vestíbulo vaginal, por lo que deberían ser considerados en el diagnóstico diferencial de los tumores vaginales y de la vulva, con un impacto importante en el tratamiento y su pronóstico.

**Segunda:** El uso de los esteroides inyectables *depot* combinados un protocolo basado en CHOP parece proporcionar una mayor supervivencia en pacientes felinos con linfoma mediastínico.

**Tercera:** En el tratamiento de pacientes con cáncer, la combinación de maropitant y loperamida fue segura, sin efectos tóxicos clínicamente relevantes. Esta combinación fue altamente efectiva para la reducción o prevención los efectos secundarios

gastrointestinales inducidos por el paclitaxel, en protocolos de tratamiento del cáncer en perros.

**Cuarta:** Los últimos estudios en el área de la oncología permiten abordar la esterilización de las mascotas desde diferentes perspectivas, dándonos la oportunidad de ofrecer a los propietarios de las mascotas información relevante sobre las ventajas e inconvenientes de estos procedimientos.





## RESUMEN

Adoptando nuevos enfoques diagnósticos y nuevas técnicas, como la inmunohistoquímica en Veterinaria, podemos llegar al diagnóstico de nuevas patologías no descritas hasta el momento y, por tanto, no incluidas en los diagnósticos diferenciales. Esto tendrá un impacto fundamental en el tratamiento y en el pronóstico. De esta manera, llegamos al diagnóstico de un leiomioma uretral, tumor no descrito en la literatura veterinaria hasta el momento. Estos tumores pueden crecer hacia la vagina y vestíbulo vaginal, por lo que deberían ser considerados en el diagnóstico diferencial de los tumores vaginales y de la vulva, con un impacto importante en el tratamiento y su pronóstico.

El uso de nuevos fármacos o de la forma de aplicarlos puede ser de gran utilidad en el tratamiento de algunas patologías y de determinados pacientes. Estos nuevos abordajes terapéuticos pueden ofrecer mejoras de los tiempos de supervivencia y, sobre todo, de la calidad de vida del paciente. En nuestro trabajo evaluamos la eficacia de un esteroide inyectable en forma *depot* dentro de un protocolo CHOP y éste parece proporcionar una supervivencia más larga en pacientes felinos con linfoma mediastínico.

En otras ocasiones, un abordaje terapéutico que incluya una prevención de los efectos secundarios en el paciente nos ayudará a que los propietarios acepten en mejor grado los tratamientos oncológicos y a que las mascotas tengan una mayor calidad de vida y un óptimo bienestar animal. En nuestro estudio, la combinación de maropitant y loperamida fue segura para los pacientes con cáncer, sin efectos tóxicos de relevancia clínica que requirieran intervención veterinaria. Esta combinación de medicamentos fue muy efectiva a la hora de reducir o prevenir los efectos secundarios gastrointestinales del paclitaxel en perros con cáncer.

A los veterinarios clínicos se nos solicita nuestra recomendación para guiar a los propietarios de las mascotas en la toma de decisiones basadas en la evidencia en materia de esterilización de las mascotas. La decisión de esterilizar o no debería ser tomada de forma individual y tener en cuenta una serie de factores entre los que se incluye el riesgo de contraer cáncer.

## **PALABRAS CLAVE**

Oncología, inmunohistoquímica, quimioterapia, *depot*, efectos secundarios, esterilización, prevención.



## SUMMARY

Adopting new diagnostic approaches and new techniques such as, immunohistochemistry in Veterinary medicine, we can reach the diagnosis of new pathologies not described at the time and therefore, are not included in the differential diagnoses. This will have a fundamental impact on treatment and prognosis. Our report described a diagnosis of urethral leiomyosarcoma. A urethral leiomyosarcoma has been not reported in the veterinary literature. These tumors can occasionally extend into the vagina and vestibule and should be considered in the differential diagnosis for vaginal or vulvar tumors with an important impact in the treatment and prognosis.


The use of new drugs and how to administer them can be very useful in the treatment of some pathologies and certain patients. These new approaches of therapy can offer improvements in survival times and, above all, in the quality of life of the patient. In our report we assessed the use of depot injectable steroids with a based CHOP protocol and it seems to result in a longer survival time in feline patients with mediastinal lymphoma.

On other occasions, a therapeutic approach that includes a prevention of the side effects in the patient will help the owners to accept the oncological treatments and that pets have a better quality of life and optimal animal welfare. In our study, the combination of maropitant and loperamide was found to be safe for use in tumor-bearing dogs, with no clinically relevant toxic effects that required veterinary intervention. The combination of maropitant and loperamide was highly effective in reducing or preventing paclitaxel-induced adverse gastrointestinal effects in tumor-bearing dogs.

Veterinary clinicians are required to guide owners in making evidence-based decisions regarding whether and when to neuter pets. To assist this process, clinical studies provide useful information specific to this matter. The decision as to whether or not to neuter should be made on an individual basis and should take a range of factors into account, including risk of cancer.

## **KEY WORDS**

Oncology, immunochemistry, chemotherapy, depot, side effects, neutering, prevention.



## **CURRICULUM VITAE RELACIONADO CON ONCOLOGIA VETERINARIA**

### **ACTIVIDAD ACADÉMICA**

Título de licenciado en Veterinaria concedido por la Universidad de Zaragoza en 1987.

Master Universitario en Clínica e Investigación Terapéutica, 2008. Universidad de Las Palmas de Gran Canaria (ULPCG), Facultad de Veterinaria.

Diploma en Estudios Avanzados (DEA), en el programa de Doctorado de Clínica e investigación terapéutica. 2010-2011. Universidad de Las Palmas de Gran Canaria (ULPCG), Facultad de Veterinaria.

Título de especialista en Endoscopia y Cirugía Mínimamente invasiva por la Universidad de Extremadura (UNEX). Cáceres 2013.

*European Certificate in Ophthalmology* (GP Cert Ophthal). Improve Ibérica. *European School of Veterinary Postgraduate Studies* (ESVPS). London 2015.

*Postgraduate Certificate. Certificate in Advance Veterinary Practice. RVC. RCVS. London 2016.*

*European Certificate in Oncology (GP Cert Onco). Improve Ibérica. European School of Veterinary Postgraduate Studies (ESVPS). London 2018.*

## **VENIA DOCENDI**

Profesor de Cirugía y Oncología de alumnos de internado en el hospital veterinario *Animal Blue Care* de Mijas (Málaga) los años 2015 y 2016.

Profesor de estudiantes de quinto curso de Veterinaria para la Universidad de Liverpool en el *Eye-Vet Referral. Sutton Weaver*. Años 2016, 2017 y 2018.

## **ESTANCIAS**

Ohio State University. Department of Veterinary Sciences. Oncology. Tutor: Guillermo Couto. Noviembre 2002.

*Royal Veterinary College of London. Certificate of Advanced Veterinary Practice (CertAVP) 9 de octubre 2012 a 14 junio de 2016*

## **PUBLICACIONES EN REVISTAS INTERNACIONALES INDEXADAS**

Borrego JF, Cartagena JC and Engel J. (2009). Treatment of feline mammary tumours using chemotherapy, surgery and a COX-2 inhibitor drug (meloxicam): a retrospective study of 23 cases (2002–2007). *Veterinary and Comparative Oncology*. Pp 2013-2021.

Cartagena Albertus JC, Moya García S, Moise A, Fontalba Navas JL, Engel Manchado J, Stonton S, Montoya Alonso JA. (2018). Urethral Leyomiosarcoma in a bitch. Israel Journal of Veterinary Medicine, 73 (2): 53-55.

Cartagena Albertus JC, Engel Manchado J, Romairone Duarte A, Moise A, Moya Garcia S, Jones D, Montoya-Alonso JA. (2018). Use of a depot steroid formulation with CHOP-based protocol in the treatment of mediastinal lymphoma in cats. Iranian Journal of Veterinary Research. 19 (2): 137-143.

Cartagena Albertus JC, Engel Manchado J, Moise A, Moya Garcia S, Montoya-Alonso JA. (2019). Administration of maropitant and loperamide to dogs with cancer for the prevention and reduction of adverse effects associated with the administration of paclitaxel. American Journal of Veterinary Research. 80 (6):1-6.

## **REVISTAS NO INDEXADAS**

Cartagena Albertus JC, Castejón Domper MJ, Engel Manchado J. (2003). Evaluación de la importancia de la información obtenida durante la exploración de un paciente con tumores mamarios. (2003). Revista Clínica Veterinaria de pequeños animales. Revista Oficial de Avepa. Volumen 23. N 4. Pp. 225.

Cartagena Albertus JC, Moya García S, Engel Manchado J, Borrego Massó JF Utilidad oncológica de los fármacos Anticox 2. (2006). Congreso anual AVEPA. Revista Clínica Veterinaria de pequeños animales. Revista Oficial de Avepa. Volumen 26. N 2. Pp. 200.

Cartagena Albertus JC, Engel Manchado J, Moya García S, Borrego Massó JF. (2008). Pólipo inflamatorio, pio granulomatoso y fibrosante en cuerda vocal asociado a síndrome braquicefálico en un perro. Clínica veterinaria de pequeños animales-Revista oficial de AVEPA. April. Pp. 221.

Cartagena Albertus JC, Engel Manchado J, Moya Garcia S, Borrego Massó JF. Hipercalcemia I. Revista Argos online. 25/04/2011

Cartagena Albertus JC, Engel Manchado J, Moya Garcia S, Borrego Massó JF. Hipercalcemia II. Revista Argos online. 25/04/2011

Cartagena Albertus JC, Engel Manchado J, Moya García S, Borrego Massó JF. (2007). Endoscopia digestiva. La revista del Ilustre Colegio Oficial de veterinarios de la Provincia de Málaga. N 13. Primer cuatrimestre de 2007.pp 4-7

Cartagena Albertus JC, Engel Manchado J, Moya García S, Borrego Massó JF. Hipercalcemia parte 1. La revista del Ilustre Colegio Oficial de veterinarios de la Provincia de Málaga. Número 17. Segundo Cuatrimestre de 2008.pp 4-7

Cartagena Albertus JC, Engel Manchado J, Moya García S, Borrego Massó JF. Hipercalcemia parte 2. La revista del Ilustre Colegio Oficial de veterinarios de la Provincia de Málaga. Número 18. Tercer Cuatrimestre de 2008.pp 4-6

“Endoscopia en el diagnóstico de la Patología de los sacos anales. Saculoscopia en pequeños animales”. Revista Argos. Nº 56 (40-42). Marzo 2004.

“Toracoscopia”. Revista Argos. Nº 62 (40-42). Octubre 2004.

Cartagena Albertus JC, Engel Manchado J. Borrego Massó JF. (2004). Endoscopia de vías respiratorias. Revista Centro. AMVAC .Nº 12. Pp. 31-40.

Cartagena Albertus JC, Engel Manchado J, Moya García S, Borrego Massó JF. (2005). Endoscopia Digestiva. Revista Centro. AMVAC .Nº 14. Pp 14-22

“Sinuscopia”. Revista Argos. Nº 72(56-58). Octubre 2005.



“¿Cuál es su diagnóstico? Caso 49”. Revista. Argos.N. 83. noviembre 2006.

“Biopsia renal por laparoscopia”. Revista Argos. N. 86. pp. 46-48. marzo 2007.

“Broncoscopia en pequeños animales”. Revista Argos. Enero -febrero 2008.

“Diagnóstico y tratamiento del osteosarcoma canino”. Revista Argos. Nº102 (44-47).  
Octubre 2008

Cartagena Albertus JC, Moya García S. (2018). Mastocitoma canino I. Revista Argos  
Nº196. Marzo. Pp. 100-104.

Cartagena Albertus JC, Moya García S. (2018). Mastocitoma canino II. Revista Argos  
Nº197. April. Pp. 74-82.

Cartagena Albertus JC, Romairone Duarte A, Moise A, Moya García S. (2018).  
Linfoma Cutáneo. Revista Argos Nº198. May. pp 92-95

Romairone Duarte A, Cartagena Albertus JC, Moise A, Moya García S. (2018). Sarcoma  
asociado al punto de inyección. (2018). Revista Argos Nº201 septiembre. pp 52-57.

Cartagena Albertus JC, Engel Manchado J, Borrego Massó JF. (2005). Toracoscopia.  
Revista Actualidad Veterinaria. Vetplus online.

Cartagena Albertus JC, Moya García S. (2018). Mastocitoma canino I. Revista Clínica  
Animal. Argos Portugal. Nº3. Pp. 34-39.

Cartagena Albertus JC, Moya García S. (2018). Mastocitoma canino II. Revista Clínica  
Animal. Argos Portugal. Nº4. Pp. 30-34.

Romairone Duarte A, Cartagena Albertus JC, Moise A, Moya García S. (2018). Sarcoma  
asociado ao local injeção. (2018). Revista Clínica Animal. Argos Portugal. Nº6. Pp. 6-13.

Romairone Duarte A, Cartagena Albertus JC, Moise A, Moya García S. (2019).  
Melanoma canino y felino. Revista Argos. Abril.Nº207 Pp. 22-26.

## LIBROS, CAPÍTULOS DE LIBROS Y MONOGRAFÍAS

Exploración endoscópica del sistema respiratorio. En Montoya-Alonso JA. Enfermedades respiratorias en pequeños animales. Editorial Intermédica. ISBN: 9789505552955. 2006.

Monografía: Oncología en pequeños animales I. Canis et Felis. N 90. Febrero 2008. Coordinador y colaborador.

Monografía: Oncología en pequeños animales II. Canis et Felis. N 96. Febrero 2009. Coordinador y colaborador.

Monografía: Oncología en pequeños animales III. Canis et Felis. N 103. Abril 2010. Coordinador y colaborador.

Monografía: Oncología en pequeños animales IV. Canis et Felis. N 109. Abril 2011. Coordinador y colaborador.

Calzada Forés A, Cartagena Albertus JC. (2008) Diagnóstico por imagen: Ecografía, Radiología y Endoscopia en: Engel Machado J, García Guasch L. Manual para el ATV. Multimédica Ediciones Veterinarias. Barcelona. ISBN: 978-84-96644-22-3.

Quesada J, Cartagena JC. (2009). Endoscopia digestiva canina y felina. Ediciones Mayo. Madrid- diciembre.

Manual práctico para la consulta de oncología en perros y gatos. Oncología Veterinaria. Editorial Servet. ISBN: 9788492569625. Octubre 2011.

*Guide clinique de cancerologie du chien et du chat. Editions du point veterinaire.* ISBN-10: 286326320X. ISBN-13: 978-2863263204. August 2012.

Romairone Duarte A, Cartagena Albertus, JC. (2014). Atlas de tumores. Oncología en la clínica diaria. Editorial Servet. ISBN 10: 8494282948 / ISBN 13: 9788494282942

Romairone Duarte A, Cartagena Albertus, JC. (2015). Atlas of tumours. Oncology in daily clinical practice". Editorial Servet. 1ª ed.: 8416315264 ISBN-13: 9788416315260.

Cartagena Albertus JC, Engel Manchado J. (2016). Capítulo 4. Patologías de laringe: colapso, parálisis y tumores. En: Montoya Alonso JA, García Guash L. Manual de enfermedades respiratorias en animales de compañía. Multimédica ediciones. ISBN: 978-84-96344-61-7.

Cartagena Albertus JC, Engel Manchado J. (2016). Capítulo 5. Síndrome braquicefálico. En: Montoya Alonso JA, Garcia Guash L. Manual de enfermedades respiratorias en animales de compañía. Multimédica ediciones. ISBN: 978-84-96344-61-7.

Cartagena Albertus JC, Romairone Duarte A. (2018). Oncología en animales geriátricos con casos clínicos. Editorial Servet. ISBN: 8417225617 ISBN-13: 9788417225612.

Calzada Forés A, Cartagena Albertus JC. (2019). Diagnóstico por Imagen en: Engel Manchado J, García Guasch L. Manual del ATV 2a Edición. Multimédica Ediciones Veterinarias. Barcelona. ISBN: 978-84-96344-83-9.pp 257-299.

Cartagena Albertus JC. (2019). Citología Básica Aplicada en: Engel Manchado J, García Guasch L. Manual del ATV 2a Edición. Multimédica Ediciones Veterinarias. Barcelona. ISBN: 978-84-96344-83-9.pp 341-351.

## **ACTIVIDADES DE DIVULGACIÓN**

Endoscopia Clínica. Facultad de Veterinaria. ULPGC. Curso de 2 días de duración. Noviembre 2003.

Casos clínicos. Grupo de Endoscopia. II CGTA dr AVEPA. Zaragoza.13 -Abril 2003.

Comunicaciones libres. Evaluación de la importancia de la información obtenida durante la exploración de un paciente con tumores mamarios. Congreso Nacional de AVEPA. Sevilla. Octubre 2003.

Exploración y diagnóstico en Endoscopia Veterinaria. Instituto Andaluz de Cirugía Experimental. 2 días de duración. Málaga febrero 2004.

Comunicaciones libres. Efectos secundarios tras el uso de ciclofosfamida en un paciente geriátrico con Linfoma multicéntrico. VetMadrid 2004 XXI Annual Congress of AMVAC. Madrid. Marzo 2004.

Comunicaciones libres. Endoscopia en el diagnóstico del adenocarcinoma de sacos anales en un perro geriátrico. VetMadrid 2004 XXI Annual Congress of AMVAC. Madrid. Marzo 2004.

Casos clínicos. Grupo de Endoscopia. III CGTA de AVEPA. Barcelona, 13 - 14 marzo 2004

Taller de Endocirugía Veterinaria. Instituto Andaluz de Cirugía Experimental. 2 días de duración. Málaga. Mayo 2004.

Comunicaciones libres. Mastocitoma de grado 3 en torax diagnosticado por Endoscopia. 39 Congreso Nacional de AVEPA. Madrid. Octubre 2004.

Comunicaciones libres. Sinuscopia. VetMadrid 2005-XXII Annual Congress of AMVAC. Madrid. Marzo 2005.

Casos clínicos. Grupo de Endoscopia. IV CGTA de AVEPA. Madrid. 2-3 abril 2005.

Comunicaciones libres. Utilidad oncológica de los fármacos Anti-cox 2. Congreso Anual de AVEPA. Barcelona. Octubre 2005.

Comunicaciones libres. Pólipos naso-faríngeos. I Congreso de Veterinarios Andaluces. Congreso para especialista de pequeños animales. Benalmádena. Noviembre 2005.

Casos clínicos. Grupo de Endoscopia. V CGTA de AVEPA. Valencia. 25 -26 marzo 2006.

Comunicaciones libres. Prolapso rectal en un hurón. II Congreso de Veterinarios Andaluces. Congreso para especialista de pequeños animales. Jerez. Noviembre 2006.

Comunicaciones libres. Carcinoma multinodular en un cobaya. II Congreso de Veterinarios Andaluces. Congreso para especialista de pequeños animales. Jerez. Noviembre 2006.

Comunicaciones libres. Hemangiosarcoma atrial primario: un caso clínico. VETMADRID 2007 XXIV. Congreso Anual de AMVAC. Madrid 23, 24 and 25 de February 2007.

Comunicaciones libres. Borrego Massó JF, Engel Manchado J, Cartagena Albertus JC. (2007). Feline mammary tumors treatment retrospective study combining chemotherapy and surgery with adjuvant anticox2 drug (meloxicam) 23 cases (2002-2007)" 1st World Vet Cancer Joint. ESVONC-VCS meeting. Copenhagen.

Comunicaciones libres. Lloret A, Aceña MC, Del Castillo N, Cartagena JC, Pastor J et al. (2007). Resultados preliminares del uso del firocoxib en neoplasias malignas. AVEPA I SEVC Barcelona.

Comunicaciones libres. Borrego JF, Engel J, Cartagena JC. (2007). Estudio retrospectivo del tratamiento de los tumores mamarios felinos combinando terapia convencional con un tratamiento coadyuvante antiCox2 (Meloxicam). AVEPA I SEVC Barcelona.

Comunicaciones libres. Cartagena JC, Borrego JF, Engel J.(2007). Pólipo inflamatorio, piogranulomatoso y fibrosante en cuerda vocal asociado a síndrome braquicefálico en un perro. AVEPA I SEVC Barcelona.

Endoscopia Respiratoria. Grupo de Endoscopia. VI CGTA de AVEPA. Córdoba 12-13 Abril 2008.

Poster. Borrego Massó JF, Engel Manchado J, Cartagena Albertus JC (2008). Evaluation of gemcitabine and firocoxib in dogs with transitional cell carcinoma of the urinary bladder”.

VCS 2008 *Anual meeting*. 18-21 October, 2008. Seattle (USA)

Comunicaciones libres. Estudio retrospectivo de 22 casos de carcinoma prostático en el perro. VETMADRID 2009-XXVI Congreso Anual de AMVAC. Madrid 6-9 marzo 2009.

Toracoscopia. Grupo de Endoscopia. IX CGTA of AVEPA. Madrid 27-28 March 2010.

Diagnóstico endoscópico de esófago y estómago. SEMIV-SECIVE 19-20/11/2010 Congreso Veterinarios de Canarias.

Laparoscopy and Gastroscopy. Best Friends Group. 2nd February 2011 Brentwood, Essex

Laparoscopy and Gastroscopy. Best Friends Group. 8th February 2011 Peterborough, Cambridgeshire

Curso de Oncología clínica básica. Colegio de Veterinarios de Cádiz. AVEPA.Cádiz. 29 octubre 2011.

Oncología en la práctica veterinaria. 15/septiembre/2015. Clinica Vetcalvario Torremolinos (Málaga) Spain.

Citología aplicada para veterinarios 20/ febrero/2016. Animal Blue Care. Hospital de referencia. Mijas Costa (Málaga) Spain

Comunicaciones libres. Pólipos laríngeos en pacientes braquicefálicos. AMVAC. Madrid 3-5 marzo 2016.

Comunicaciones libres. Maropitant y loperamida como tratamiento preventivo de los efectos secundarios de la quimioterapia en perros. Congreso Anual de AMVAC. Madrid 3-5 marzo 2016.

Comunicaciones libres. Nosectomia en gatos con SCC. Comparación de diferentes técnicas. Congreso Anual de AMVAC. Madrid 3-5 marzo 2016.

Málaga VetSummit. Esterilización: del mito a la realidad. Ventajas e inconvenientes de la esterilización en la oncología de los pequeños animales. 25th November 2017

## **OTRAS ACTIVIDADES**

Especialista en Oncología acreditado por AVEPA desde 31/01/2013

Especialista en Cirugía de Tejidos Blandos Acreditado por AVEPA desde 02/04/2014

Miembro del Grupo de Oncología de AVEPA

Miembro de la *European Society of Veterinary Oncology*.

Evaluador de comunicaciones libres para el SEVC de AVEPA para Cirugía y Oncología los años 2012 a 2017.

Investigador privado en Oncología para la compañía Oasmia en el proceso de registro del paclitaxel en la FDA. Años 2015 y 2016.

Evaluador de tesis doctoral. Evaluación de la propuesta "Actividad Apoptótica de propóleos de *Apis Mellifera* sobre explantes de osteosarcoma extraídos de pacientes caninos". Rectoría de Ciencia, Tecnología e Innovación. Universidad Antonio Nariño. Bogotá. Colombia.

Revisor para la revista *Clinical Case reports Journal* desde 2017

Traductor de libros en inglés en Oncología.

Withrow SJ, Vail DM. Withrow and Mac Ewen's Oncología Clínica de Pequeños Animales. Cuarta Edición. Multimédica Ediciones Veterinarias 2008. ISBN: 978-84-96344-24-26.